



UNIVERSIDAD DE COSTA RICA

SISTEMA DE ESTUDIOS DE POSGRADO

“RETINOPEXIA PNEUMÁTICA COMO OPCIÓN DE  
TRATAMIENTO DE LOS DESPRENDIMIENTO DE RETINA  
REGMATÓGENOS: REVISIÓN DE EVIDENCIA RELEVANTE Y  
ACTUALIZADA”

Tesis sometida a la consideración de la Comisión del Programa de Estudios de  
Posgrado en Oftalmología para optar al grado y título de Especialista en Oftalmología.

DRA. JAZMÍN QUESADA CAMPOS

Ciudad Universitaria Rodrigo Facio, Costa Rica 2024

# Dedicatoria

Este trabajo de graduación está dedicado a mis padres, las personas más dedicadas y constantes que conozco. Sin su apoyo incondicional y su preocupación diaria, nada de esto habría sido posible. Durante todos estos años, han estado siempre atentos, cuidando de los detalles más pequeños, siempre alentándome e incluso, en ocasiones, llevándome de la mano para hacer el camino más fácil y llevadero.

Mis padres han vivido cada paso de este proceso muy de cerca, acompañándome en las noches largas y brindándome su comprensión en los momentos de estrés. Su apoyo ha sido constante durante toda mi formación, y sus gestos de cariño han estado presentes en cada aspecto de la vida cotidiana.

Los amo y muchas gracias por estar siempre para mí.


# Agradecimientos

Con gratitud profunda, agradezco a mi familia por su apoyo constante durante todo este proceso. Su amor y comprensión han sido una fuente de inspiración que me ha permitido superar desafíos y alcanzar mis objetivos. Quiero destacar especialmente a mis padres, cuyo sacrificio y dedicación han sido fundamentales para mi educación y formación personal.

Extiendo mi agradecimiento a los profesores de posgrado, quienes generosamente compartieron su conocimiento y experiencia. Su paciencia, orientación y consejos a lo largo de mi formación han sido invaluable.

También quiero expresar mi gratitud a mis compañeros de residencia y a los amigos que hice durante la misma, ya que se han convertido en seres queridos muy valiosos en esta travesía. Su amistad será un tesoro para toda la vida.

"Esta Tesis fue aceptada por la Comisión del Programa de Estudios de Posgrado en Oftalmología de la Universidad de Costa Rica, como requisito parcial para optar al grado y título de Especialista en Oftalmología".




---

Dr. Jorge Ramírez Boza

Oftalmólogo

**Director Programa en Posgrado en Oftalmología**




---

Dr. Juan Carlos Gutiérrez Hernández

Oftalmólogo, Especialista en Retina y Glaucoma

**Profesor Guía**




---

Dr. Sebastián Salas Perez

Oftalmólogo, Especialista en Segmento Anterior

**Lector**



---

Dra. Jazmín Quesada Campos

**Sustentante**

# Tabla de Contenidos

Dedicatoria .....	i
Agradecimientos.....	ii
Tabla de Contenidos .....	iv
Resumen.....	viii
Abstract .....	x
Lista de Tablas.....	xii
Lista de Imágenes.....	xiii
Lista de Abreviaturas .....	xiv
<b>INTRODUCCIÓN.....</b>	<b>2</b>
Objetivo general .....	3
Objetivos específicos:.....	3
<b>METODOLOGÍA.....</b>	<b>4</b>
<b>HISTORIA.....</b>	<b>4</b>
<b>ANATOMÍA.....</b>	<b>7</b>
<b>RETINA NEUROSENSORIAL.....</b>	<b>9</b>
<b>EPITELIO PIGMENTARIO DE LA RETINA .....</b>	<b>11</b>
<b>DESPRENDIMIENTO RETINA .....</b>	<b>12</b>
<b>TIPOS .....</b>	<b>13</b>

Desprendimiento de retina traccional.....	13
Desprendimiento de retina seroso o exudativo .....	13
Desprendimiento de retina regmatógeno .....	13
<b>FISIOPATOLOGIA.....</b>	<b>14</b>
<b>FACTORES DE RIESGO .....</b>	<b>14</b>
Desprendimiento de vítreo posterior .....	14
Lesiones retinianas predisponentes .....	15
Miopía .....	15
Cirugía de catarata .....	15
Antecedentes heredofamiliares .....	16
Trauma.....	16
Desprendimiento de retina en el ojo contralateral .....	16
<b>MÉTODOS DE REPARACIÓN DE LOS DESPRENDIMIENTOS</b>	
<b>DE RETINA REGMATÓGENOS .....</b>	<b>17</b>
<b>CERCLAJE ESCLERAL .....</b>	<b>17</b>
<b>VITRECTOMÍA PARS PLANA.....</b>	<b>18</b>
<b>RETINOPEXIA PNEUMÁTICA.....</b>	<b>19</b>
Ventajas .....	20
Desventajas.....	20
Éxito y efectividad de la retinopexia neumática .....	21
<b>TIPOS DE GASES .....</b>	<b>21</b>
<b>CARACTERÍSTICAS DE LOS GASES.....</b>	<b>21</b>
TENSIÓN SUPERFICIAL .....	22
FLOTABILIDAD.....	22
DURACIÓN Y EXPANSIÓN .....	22
<b>CONCENTRACIÓN EXPANDIBLE Y NO EXPANDIBLE DEL GAS .....</b>	<b>23</b>
<b>RESPUESTA DEL GAS RESPECTO A LOS CAMBIOS DE ALTITUD .....</b>	<b>24</b>
<b>CANTIDAD Y TIPO DE GAS A INYECTAR .....</b>	<b>24</b>
<b>CRITERIOS DE INCLUSIÓN .....</b>	<b>25</b>

<b>CRITERIOS DE INCLUSIÓN EXTENDIDOS.....</b>	<b>26</b>
<b>CONTRAINDICACIONES RELATIVAS Y ABSOLUTAS .....</b>	<b>26</b>
<b>AGUJEROS Y/O DESGARROS INFERIORES.....</b>	<b>27</b>
<b>PROLIFERACIÓN VITREORETINIANA .....</b>	<b>27</b>
<b>INCAPACIDAD PARA MANTENER LA POSICIÓN .....</b>	<b>27</b>
<b>GLAUCOMA .....</b>	<b>28</b>
<b>OPACIDAD DE MEDIOS .....</b>	<b>28</b>
<b>DEGENERACIÓN EN LATTICE .....</b>	<b>29</b>
<b>AFAQUIA Y PSEUDOFQUIA .....</b>	<b>29</b>
<b>DESPRENDIMIENTO DE VÍTREO POSTERIOR.....</b>	<b>30</b>
<b>EVALUACIÓN PREOPERATORIA .....</b>	<b>30</b>
<b>CRIOPEXIA VERSUS FOTOCOAGULACIÓN LÁSER .....</b>	<b>31</b>
<b>PROCEDIMIENTO .....</b>	<b>33</b>
<b>ANESTESIA.....</b>	<b>33</b>
<b>ESTERILIZACION DE LA SUPERFICIE OCULAR.....</b>	<b>33</b>
<b>PREPARACIÓN DEL GAS .....</b>	<b>34</b>
<b>PARACENTESIS .....</b>	<b>34</b>
<b>INYECCIÓN DEL GAS.....</b>	<b>35</b>
<b>EVALUACION DE LA PRESION INTRAOCULAR .....</b>	<b>36</b>
<b>INSTRUCCIÓN AL PACIENTE POSTERIOR AL PROCEDIMIENTO.....</b>	<b>37</b>
Steamroller Technique .....	37
<b>MANEJO POSTOPERATORIO .....</b>	<b>38</b>
<b>COMPLICACIONES.....</b>	<b>39</b>
<b>INTRAOPERATORIAS .....</b>	<b>39</b>
AUMENTO DE LA PRESIÓN INTRAOCULAR .....	39
ATRAPAMIENTO DE GAS EN EL ESPACIO SUBHIALOIDEO.....	40
DEHISCENCIA DE HERIDAS CORNEALES.....	40
<b>POSTOPERATORIAS .....</b>	<b>41</b>

DESGARROS NUEVOS O NO DOCUMENTADOS .....	41
GAS SUBRETINIANO .....	41
PROLIFERACIÓN VITREORETINIANA .....	42
CATARATA .....	42
ENDOFTALMITIS.....	43
AGUJEROS MACULARES.....	43
EDEMA MACULAR CISTOIDE.....	43
ANISEICONIA .....	44
<b>RESULTADOS Y COMPARACIÓN CON OTROS MÉTODOS .44</b>	
<b>Éxito anatómico.....</b>	<b>45</b>
<b>Agudeza visual .....</b>	<b>46</b>
<b>Calidad de visión .....</b>	<b>49</b>
<b>Complicaciones o comorbilidades.....</b>	<b>50</b>
<b>Costos .....</b>	<b>52</b>
<b>Discusión.....</b>	<b>55</b>
<b>Conclusiones .....</b>	<b>57</b>
<b>Bibliografía .....</b>	<b>59</b>

# Resumen

La retinopexia neumática (PNR) es una técnica quirúrgica innovadora para la reparación de desprendimientos de retina regmatógenos que consiste en la inyección de una burbuja de gas en la cavidad vítrea. Este procedimiento se complementa con el posicionamiento adecuado del paciente para facilitar el drenaje del líquido subretiniano y asegurar el cierre de las roturas retinianas mediante crioterapia o fotocoagulación láser. Una de las principales ventajas de la PNR es que se puede realizar de forma ambulatoria, sin necesidad de incisiones y con una menor morbilidad en comparación con la vitrectomía pars plana (VPP) y el cerclaje escleral (CE). Además, la PNR ha demostrado tener un costo significativamente menor que estas técnicas alternativas.

Evaluar la efectividad y los resultados clínicos de la retinopexia neumática como una opción de tratamiento para el desprendimiento de retina regmatógeno, comparándola con otros métodos quirúrgicos y destacando su impacto en la práctica oftalmológica actual

Los criterios de inclusión para la PNR incluyen desgarros retinianos localizados en las regiones superiores del ojo, ausencia de proliferación vitreoretiniana significativa y capacidad del paciente para mantener la posición adecuada postoperatoria. La revisión también compara los resultados anatómicos y funcionales, así como los costos asociados de la PNR, la VPP y el CE. Se concluye que la PNR es una opción eficaz y eficiente para ciertos casos de desprendimientos de retina, especialmente en términos de recuperación visual y reducción de complicaciones postoperatorias. La PNR ha mostrado ser particularmente

eficaz en casos de desprendimientos de retina con mácula on, mejorando significativamente la agudeza visual y reduciendo la incidencia de metamorfopsias. Aunque la VPP puede ofrecer tasas más altas de re inserción anatómica exitosa en un solo procedimiento, la PNR sigue siendo una técnica valiosa debido a su simplicidad, menor invasividad y costos reducidos. Además, la posibilidad de realizar la PNR en un entorno ambulatorio y la rápida recuperación del paciente la convierten en una opción atractiva tanto para los pacientes como para los profesionales de la salud.

En resumen, la retinopexia neumática representa una alternativa viable y efectiva para la reparación de desprendimientos de retina regmatógenos, con múltiples beneficios en términos de costos, invasividad y resultados clínicos. Este trabajo propone una revisión detallada de la evidencia o para la selección de pacientes que podrían beneficiarse de esta técnica, apoyando su implementación en la práctica clínica oftalmológica.

# Abstract

Pneumatic retinopexy (PNR) is an innovative surgical technique for the repair of rhegmatogenous retinal detachments that consists of the injection of a gas bubble into the vitreous cavity. This procedure is complemented by proper positioning of the patient to facilitate drainage of subretinal fluid and ensure closure of retinal breaks by cryotherapy or laser photocoagulation. One of the main advantages of PNR is that it can be performed on an outpatient basis, without the need for incisions and with less morbidity compared to pars plana vitrectomy (PPV) and scleral cerclage (SC). In addition, PNR has been shown to have a significantly lower cost than these alternative techniques.

Inclusion criteria for PNR include retinal tears located in the superior regions of the eye, absence of significant vitreoretinal proliferation, and ability of the patient to maintain proper postoperative position. The review also compares the anatomic and functional outcomes and associated costs of NRSP, PPV and CE. It is concluded that NRP is an effective and efficient option for certain cases of retinal detachment, especially in terms of visual recovery and reduction of postoperative complications. NRP has been shown to be particularly effective in cases of retinal detachment with macula on, significantly improving visual acuity and reducing the incidence of metamorphopsia. Although PPV may offer higher rates of successful anatomic reattachment in a single procedure, NRP remains a valuable technique because of its simplicity, lower invasiveness and reduced costs. In addition, the ability to perform NRP in an outpatient setting and rapid patient recovery make it an attractive option for both patients and health care professionals.

In summary, pneumatic retinopexy represents a viable and effective alternative for the repair of rhegmatogenous retinal detachments, with multiple benefits in terms of cost, invasiveness and clinical outcomes. This paper proposes a detailed review of the evidence or for the selection of patients who could benefit from this technique, supporting its implementation in ophthalmological clinical practice.

# Lista de Tablas

**Tabla 1.** Duración y expansión de los gases intravítreos.

**Tabla 2.** Duración y expansión de los gases intravítreos.

**Tabla 3.** Cuadro comparativo de los abordajes quirúrgicos para los desprendimientos de retina regmatogenos.

# Lista de Imágenes

**Imagen 1.** Anatomía del globo ocular

**Imagen 2.** Sección transversal de la retina que ilustra sus capas.

# Lista de Abreviaturas

- **ACR** : arteria central de la retina.
- **AM**: agujero macular.
- **AV**: agudeza visual.
- **C3F8**: Perfluoropropano por sus siglas en inglés.
- **CE**: cerclaje escleral
- **DR**: Desprendimiento de retina.
- **DRR**: Desprendimiento de retina regmatógeno.
- **DVP**: Desprendimiento de vítreo posterior.
- **EMC**: edema macular cistoide.
- **EPR**: Epitelio pigmentario de la retina.
- **FCL**: Fotocoagulación láser.
- **FDA**: Administración de Alimentos y Medicamentos por sus siglas en inglés.
- **LIO**: oftalmoscopio indirecto con láser por sus siglas en inglés.
- **LSR**: Líquido subretiniano.
- **MER**: membrana epirretiniana.
- **PIO**: presión intraocular.
- **PNR**: Retinopexia neumática por sus siglas en inglés.
- **PVR**: proliferación vitreorretiniana.
- **SD-OCT**: Tomografía de coherencia óptica de dominio espectral por sus siglas en inglés.

- **SF6:** Hexafluoruro de azufre por sus siglas en inglés.
- **VPP:** vitrectomía pars plana.

# INTRODUCCIÓN

La retinopexia neumática (PNR) es una alternativa de manejo para la reparación quirúrgica de determinados desprendimientos de retina. Consiste en la inyección de una burbuja de gas en la cavidad vítrea y se coloca al paciente en determinadas posiciones de manera que la burbuja drene el líquido subretiniano (LSR), cierre la(s) rotura(s) retiniana(s), y permita la absorción del LSR restante. Posterior a esto, la crioterapia o fotocoagulación con láser (FCL) se aplica alrededor de la(s) rotura(s) de la retina para formar un sello permanente, permitiendo así la resolución del desprendimiento de retina. El procedimiento se puede realizar en un consultorio o sala menor, es un procedimiento ambulatorio, no se requieren incisiones y se ha documentado su bajo costo en relación con otros abordajes quirúrgicos para la resolución de desprendimientos de retina.

Se ha demostrado que la tasa de éxito anatómico es comparable a la de la vitrectomía pars plana (VPP) y el cerclaje escleral (CE), pero la morbilidad es significativamente menor con la PNR.

La PNR es una técnica introducida en 1986 como un procedimiento ambulatorio para reparar desprendimientos de retina regmatógenos (1). Vino a complementar los procedimientos operativos preexistentes, incluyendo el CE y la VPP. Es un método efectivo y menos invasivo para la reparación del desprendimiento de retina (DR), que se puede realizar en el consultorio, evita el cambio refractivo postoperatorio o el estrabismo, y está

asociado con una recuperación más rápida (2) además de su menor costo. La PNR es una técnica quirúrgica que se recomienda para reparar desprendimientos de retina regmatógenos (DRR) no complicados con criterios de selección específicos. (3)

***Objetivo general***

- Evaluar la efectividad y los resultados clínicos de la retinopexia neumática como una opción de tratamiento para el desprendimiento de retina regmatógeno, comparándola con otros métodos quirúrgicos y destacando su impacto en la práctica oftalmológica actual.

***Objetivos específicos:***

- Analizar la historia y evolución de la retinopexia neumática como técnica quirúrgica para el tratamiento del desprendimiento de retina regmatógeno.
- Describir detalladamente los procedimientos para el tratamiento del desprendimiento de retina regmatógeno, con particular énfasis en la retinopexia neumática.
- Identificar los criterios de selección de pacientes para la retinopexia neumática.
- Analizar las complicaciones y comorbilidades asociadas con la retinopexia neumática.
- Comparar los resultados anatómicos y funcionales, así como los costos asociados de la retinopexia neumática en relación con la vitrectomía pars plana y el cerclaje escleral, con el fin de evaluar su efectividad y eficiencia en el tratamiento del desprendimiento de retina regmatógeno.

# METODOLOGÍA

Para la realización de este trabajo se llevó a cabo una revisión de la literatura sobre los procedimientos quirúrgicos PRN, VPP y CE como procedimientos para tratar el DDR.

Se incluyeron artículos originales, de cohorte, ensayos clínicos y artículos de revisión en inglés y español. Los criterios de selección fueron aquellos estudios que incluyeran el DDR, aquellos estudios que consideraran resultados primarios como la reaplicación de la retina y la agudeza visual (AV), y como resultados secundarios las complicaciones postoperatorias, la necesidad de una nueva intervención, el uso de FCL, el desarrollo de cataratas, formación de membrana epiretiniana (MER) e hipertensión ocular.

Se usaron bases de datos como Medline, PubMed, Google Scholar, Embase. Para la búsqueda se utilizaron las siguientes palabras clave: “pneumatic retinopexy”, “rhegmatogenous retinal detachment”, “ocular trauma”, “vitrectomy surgery”, “scleral buckling”, “surgical cost”. Un total de 53 artículos fueron incluidos, publicados a partir de 1938 a 2024.

# HISTORIA

La primera inyección de aire intravítreo para la reparación del DR fue realizada por Ohm en 1911. En ese momento no se sabía que las rupturas en la retina eran las causantes del desprendimiento y la técnica varió respecto a la actual en distintos aspectos, ya que el

gas que se utilizó fue aire y no se empleó el posicionamiento de la cabeza postoperatorio para ocluir las roturas. Además, la inyección se realizó a través de la retina, creando una así una ruptura adicional. (4)

Veinte años después, Arruga innovó el procedimiento al emplear la inyección de aire intravítreo junto con diatermia para tratar DRR. Esta técnica utilizaba la burbuja de aire para expandir el vítreo, en lugar de funcionar como un tamponamiento para las roturas.(5) No fue hasta 1938 que Rosengren introdujo el término "taponamiento" en la oftalmología.(6) Rosengren logró la reaplicación de la retina en el 77% de 256 ojos mediante un procedimiento similar, que involucraba diatermia, drenaje de LSR, inyección de aire intravítreo, posicionamiento postoperatorio y hospitalización prolongada.(7,8) Sin embargo, la tasa de redespndimiento fue significativa en muchos casos, posiblemente debido a la rápida disolución de la burbuja de aire antes de que se formara una adhesión coriorretiniana alrededor de la rotura.(9) En los años siguientes, la combinación del CE con drenaje de LSR estaba ganando popularidad.

Posteriormente se inició el estudio del uso intraocular de gases como el hexafluoruro de azufre (SF6) y perfluoropropano (C3F8) intravítreo, que habían demostrado no ser tóxicos en otros usos médicos. En 1973, Norton introdujo por primera vez en oftalmología el uso de SF6 intravítreo.(4,5) Subsiguientemente, en 1980, Harvey Lincoff introdujo el uso de los gases perfluorocarbonos en la misma área médica. (10)

La PNR, inicialmente llamada 'neumocausis', hizo su primera aparición en la literatura gracias a Domínguez en 1985. Fue presentada como una opción ambulatoria

mínimamente invasiva para los casos habituales de DRR, ofreciendo una alternativa al cerclaje escleral (CE).(5)Y no fue hasta en 1986 que Hilton y Grizzard introdujeron el término PNR para el mismo procedimiento descrito por Domínguez y popularizaron la técnica.(1) Lo revolucionario de la PNR fue que era un procedimiento ambulatorio, que se podía realizar en el consultorio y que tenía una alta tasa de éxito para tratar casos de DRR causados por desgarros en los 200 grados superiores de la retina, sin necesidad de drenaje de LSR u otros procedimientos quirúrgicos. El procedimiento original consistía en inyectar 0,4 ml de SF6 puro, seguido de un posicionamiento estricto de la cabeza del paciente, de modo que el gas taponara las roturas, permitiendo que el LSR fuera reabsorbido naturalmente por el epitelio pigmentario de la retina (EPR). La criopexia se realizó inmediatamente antes de la inyección de gas o la retinopexia con láser se realizó una vez que la retina se volviera unir. La tasa de reinserción anatómica primaria reportada con esta técnica fue del 90%. (5)

A finales de los años 80 y principios de los 90, Tornambe lideró el Pneumatic Retinopexy Trial, el primer ensayo controlado aleatorizado en la reparación del DR. Este estudio comparó la eficacia de la PNR con el CE en casos de DRR primarios. Los resultados revelaron que ambos enfoques tenían tasas similares de reinserción anatómica primaria y resultados de AV en casos de DRR mácula on. Sin embargo, para los DRR mácula off, la PNR mostró mejores resultados en cuanto a la AV. (11,12)

En 1971, Machemer transformó la cirugía vitreoretiniana al presentar la VPP.(5) A lo largo de las décadas siguientes, la VPP ha experimentado mejoras y ajustes, lo que ha incrementado su eficacia y, por ende, su aceptación general. En la actualidad, la VPP es el procedimiento dominante en América del Norte para tratar afecciones vitreoretinianas. En

2019, Hillier y Muni compartieron los resultados clave del ensayo PIVOT Retinal Detachment Outcomes Randomized Trial, un estudio controlado aleatorizado que contrastó la efectividad de la PNR y la VPP en la reparación inicial de DRR. Se observó que la PNR ofrecía mejores resultados funcionales en comparación con la VPP, con niveles más altos de AV y menos incidencia de metamorfopsias. Sin embargo, el grupo sometido a VPP mostró tasas más altas de re inserción anatómica exitosa en un solo procedimiento. Es importante destacar que, al igual que en el Pneumatic Retinopexy Trial, el fracaso en la PNR inicial no afectó la tasa de éxito global, ya que los pacientes que necesitaron un segundo procedimiento quirúrgico obtuvieron resultados funcionales excelentes.(13)

Hoy en día, la PNR se ha consolidado como la opción preferida en el tratamiento de ciertos DR. Sus numerosas ventajas sobre otras intervenciones quirúrgicas conocidas, como su simplicidad, menor invasividad, costo reducido, alta tasa de éxito y accesibilidad para la mayoría de los especialistas en retina, han contribuido a su reconocimiento y popularidad en el campo médico en la actualidad.

## **ANATOMÍA**

El globo ocular es una estructura compleja que consta de varios compartimentos, capas y componentes, cada uno desempeñando un papel fundamental.

El ojo se divide en tres compartimentos distintos: la cámara anterior, la cámara posterior y la cavidad vítrea. La cámara anterior, ubicada entre el iris y la córnea, está

repleta de humor acuoso y su profundidad puede variar entre individuos y poblaciones regionales. En promedio, tiene un volumen de 220  $\mu$ L. La cámara posterior se encuentra anatómicamente entre el iris y la cara anterior del vítreo, y también está lleno de humor acuoso, con un volumen promedio de 60  $\mu$ L. Por último, la cavidad vítrea constituye el compartimento más grande del ojo, representando más de dos tercios de su volumen total (5-6 ml) y contiene el humor vítreo. (14)

Además, podemos describir el globo ocular como una estructura compuesta por diversas capas que se disponen concéntricamente. En su estructura, encontramos una capa externa de protección, una capa media vascular y una capa interna neuronal. La capa más externa está compuesta por la córnea en la parte anterior y la esclerótica en la posterior, proporcionando resistencia y protección al ojo. La capa media, conocida como úvea, incluye la coroides, el cuerpo ciliar y el iris, y desempeña un papel crucial en la provisión de oxígeno y nutrientes a la retina. La capa más interna es la retina, una estructura fotosensible que contiene los fotorreceptores y las células neurales que inician el procesamiento de la información visual. (14)

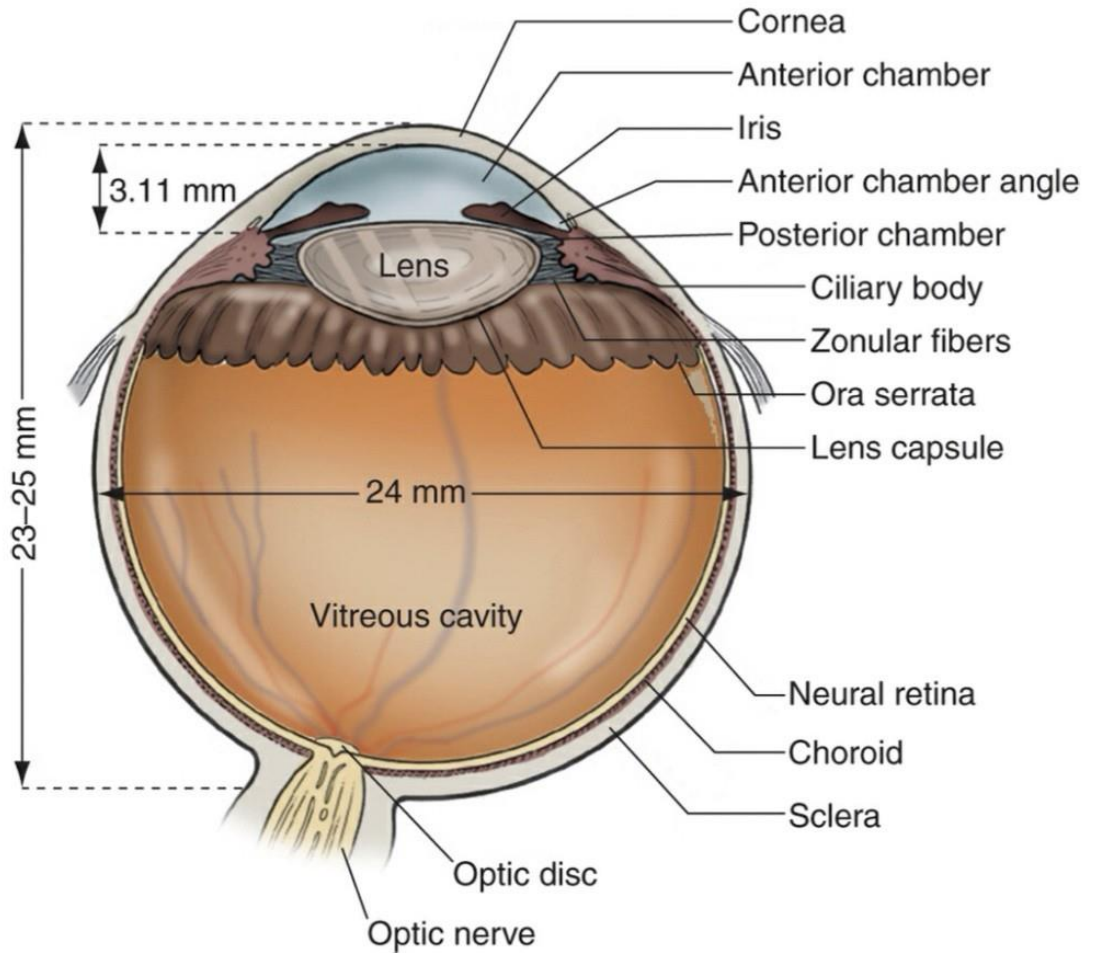


Imagen 1. Sección sagital del ojo con estructuras principales identificadas. Las dimensiones son aproximadas y promedio para el ojo adulto normal. (Ilustración by Christine Galapp. (14)

## **RETINA NEUROSENSORIAL**

Es una estructura delgada y transparente que se origina en la capa interna del nervio óptico. Su organización distintiva implica la agrupación de diversos tipos de células en capas superpuestas, cada una albergando elementos neuronales, gliales y vasculares, con el propósito específico de permitir el proceso visual. Las distintas capas de la retina

son visibles en cortes histológicos transversales, y la mayoría pueden ser identificadas mediante tomografías de coherencia óptica de dominio espectral (SD-OCT). En términos de disposición, las capas de la retina, desde la más interna hasta la más externa, se organizan de la siguiente manera: (15)

- Membrana limitante interna.
- Capa de fibras nerviosas.
- Capa de células ganglionares.
- Capa plexiforme interna.
- Capa nuclear interna.
- Membrana limitante media.
- Capa plexiforme externa.
- Capa de fibras de Henle.
- Capa nuclear externa.
- Membrana limitante externa.
- Segmentos internos de bastones y conos.
- Segmentos externos de bastones y conos.

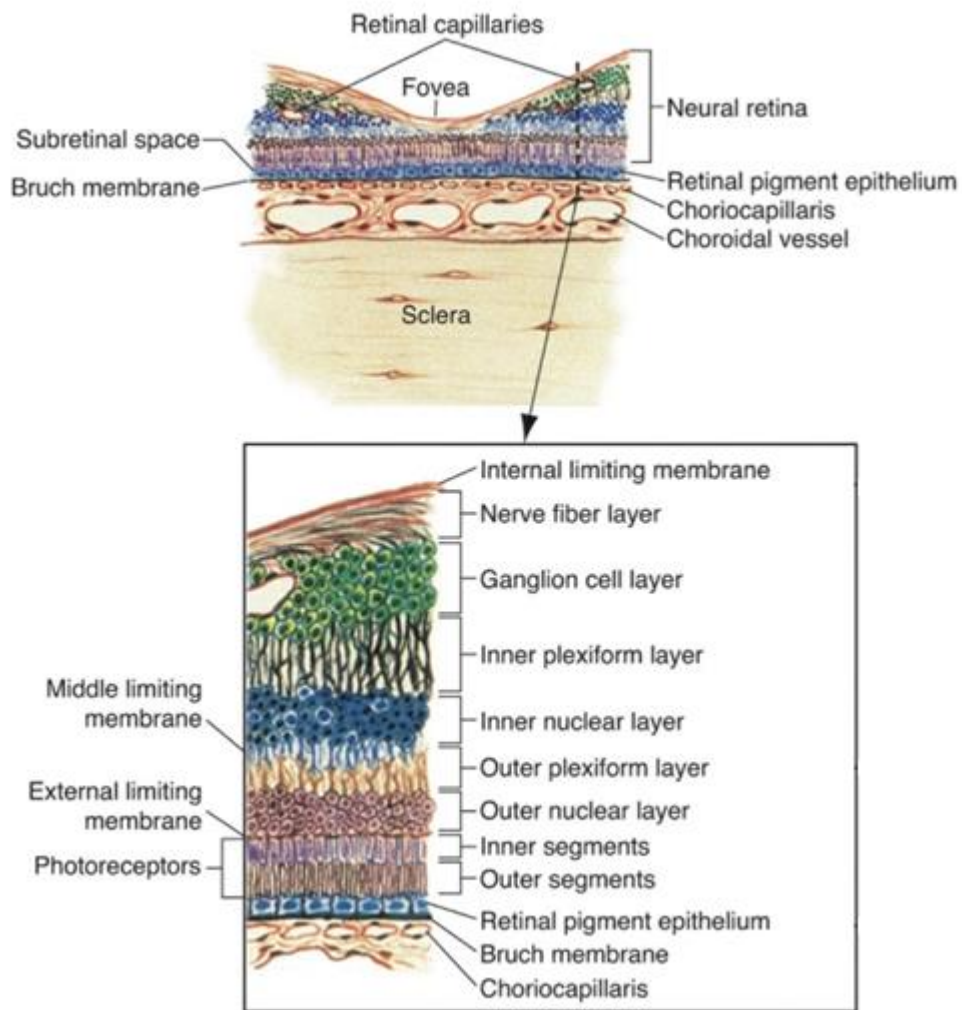


Imagen 2. Sección transversal de la retina que ilustra sus capas. (15)

### ***EPITELIO PIGMENTARIO DE LA RETINA***

El EPR es una monocapa de células hexagonales que se extiende desde la cabeza del nervio óptico hasta la ora serrata, donde se fusiona con el epitelio pigmentario del cuerpo ciliar. Su cara basal proporciona una amplia superficie de unión a la membrana de

Bruch, mientras que su cara apical presenta numerosos procesos vellosos que envuelven y se adhieren a los segmentos externos de los fotorreceptores. (14)

El EPR posee múltiples funciones, entre las cuales es la encargada de contribuir con la adhesión de la retina neurosensorial ya que desempeña un papel crucial en el transporte de agua. (15) Esto se debe a la presencia de la bomba de sodio(Na+)/potasio(K+) dependiente de ATP en su superficie apical (16), que evita la acumulación de líquido en el espacio subretiniano. Esta capacidad de deshidratación del espacio subretiniano también afecta las propiedades de unión de la matriz interfotorreceptora, que sirve como un puente entre el EPR y la capa de fotorreceptores, facilitando la unión entre la retina neurosensorial y el EPR. La separación entre el EPR y la retina neurosensorial se conoce como DR. (14)

## **DESPRENDIMIENTO RETINA**

El DR se puede definir como la separación de la retina neurosensorial del EPR. La aposición directa de la retina al EPR es esencial para el funcionamiento normal de la retina, y el DR que afecta la mácula conduce a una pérdida severa de la visión en el ojo afectado.(17)

Al momento de la presentación, el DR se clasifica en "mácula on" cuando la mácula está adherida, y "mácula off" cuando la mácula está desprendida. Las personas con DR "mácula on" suelen presentar una buena AV inicial y un pronóstico visual más favorable

después de una cirugía exitosa. En cambio, los pacientes con DR "mácula off" tienden a tener una AV inicial más baja y un pronóstico menos favorable, incluso si la retina se reaplica con éxito.(17)

## **TIPOS**

Existen distintos tipos de DR, estos pueden presentarse solos o en algunos casos puede aparecer como una mezcla de estos. Esta revisión se enfocará en el DRR.

### **Desprendimiento de retina traccional**

Este DR es secundario a la tracción de la retina por tejido fibroso en la superficie retiniana.(17)

### **Desprendimiento de retina seroso o exudativo**

Es el DR que se da por la presencia de tumores coroideos o por afecciones inflamatorias oculares que producen un aumento del flujo de líquido a través del espacio subretiniano.(17)

### **Desprendimiento de retina regmatógeno**

Es la forma más común de DR, en la que una "ruptura" de la retina permite la entrada de líquido desde la cavidad vítrea hasta el espacio subretiniano, lo que da lugar a la separación de la retina. La ruptura de la retina se refiere a un defecto de espesor total en la retina neurosensorial. (17)

## ***FISIOPATOLOGIA***

El desarrollo del DRR suele implicar la convergencia de tres factores: el desprendimiento de vítreo posterior (DVP), una o más roturas de espesor total en la retina y el paso de líquido desde la cavidad vítrea a través de las roturas retinianas hacia el espacio subretiniano potencial. Las corrientes vítreas de los movimientos oculares fuerzan el líquido a través de estas roturas retinianas y extienden progresivamente el desprendimiento de retina. (18)

## ***FACTORES DE RIESGO***

La aparición del DR está relacionado con la interacción entre varios componentes, las lesiones retinianas predisponentes y la tracción vitreorretiniana. Entre los principales factores se encuentra la miopía alta, antecedente de DR previo, lesiones retinianas predisponentes, DVP, cirugía de catarata, entre otros. (19)

### ***Desprendimiento de vítreo posterior***

La mayoría de los desprendimientos de retina (80-90%) están asociados con la formación de roturas retinianas durante el DVP. El DVP es un fenómeno natural cuya prevalencia aumenta rápidamente en el grupo de edad de 60 a 70 años. Se ha demostrado que los síntomas y signos de un DVP agudo están vinculados a un mayor riesgo de progresión inmediata hacia el DRR en individuos con lesiones retinianas predisponentes.

Los desgarros retinianos sintomáticos con tracción vitreoretiniana debido a un DVP incompleto presentan una alta tasa de progresión a DR (>50% si no se trata). (17)

### **Lesiones retinianas predisponentes**

El riesgo de DR aumenta en grado variable en personas con una enfermedad o lesiones retinianas preexistentes, especialmente desgarros y/o agujeros retinianos, agujeros retinianos atróficos, degeneración en lattice y diálisis de la retina. (17,20)

### **Miopía**

Hay una prevalencia más alta de DRR en personas miopes, con una incidencia alrededor de 10 veces mayor en personas con más de tres dioptrías de miopía. Esta es una consideración importante en medio de la creciente incidencia de miopía alta (mayor de -6D) en todo el mundo, con una prevalencia en niños en edad escolar en Asia de hasta el 80%. (17,20)

### **Cirugía de catarata**

Las personas que se han sometido previamente a una cirugía de cataratas también tienen una mayor incidencia de DRR. Alrededor de 0,5 a 0,6 % de las personas experimentan

DRR después de la cirugía de facoemulsificación por cataratas, y el riesgo aumenta de 15 a 20 veces con la ruptura de la cápsula posterior. (17,20)

### **Antecedentes heredofamiliares**

También hay una mayor incidencia de DRR en personas con antecedentes familiares de DR, especialmente en afecciones como el síndrome de Stickler. (17,20)

### **Trauma**

Alrededor del 10 % de las DRR se relacionan con traumatismos. (17,20)

### **Desprendimiento de retina en el ojo contralateral**

El ojo contralateral en pacientes con un DRR tiene un mayor riesgo de padecerlo. El Scottish Retinal Detachment Study encontró una prevalencia de DRR bilateral del 7 %. Curiosamente, en la misma cohorte, se encontraron desgarros de retina en el 8 % de los ojos contralaterales de los pacientes con DRR primario.(21)

# MÉTODOS DE REPARACIÓN DE LOS DESPRENDIMIENTOS DE RETINA REGMATÓGENOS

La historia de la atención de la DRR comienza con Gonin en 1923, quien observó que el DR podía ser causado por un desgarro de la retina, y fue el primero en volver a unir con éxito una retina con termocauterización de Paquelin. A raíz de este logro, se introdujeron varios métodos nuevos, tres de los cuales siguen siendo comunes hoy en día: el CE, en el que se coloca una banda de silicona alrededor del ojo, la VPP, en la que se elimina el humor vítreo que llena el ojo, y la PNR, en la que se utiliza gas expansivo para empujar la retina de nuevo a su lugar. Estas técnicas han mejorado drásticamente las tasas de reaplicación del DRR. Es importante destacar que no existe una única estrategia ideal para tratar el DRR. El CE, la VPP y la PNR tienen características distintas, incluidos sus efectos sobre la función visual, las tasas de éxito quirúrgico y las tasas de complicaciones. (22)

## ***CERCLAJE ESCLERAL***

La cirugía de CE es un abordaje extraocular que consiste en colocar una banda de silicona debajo de los músculos extraoculares. Esta banda se fija a la esclera externa mediante suturas y, al tensarse sobre la hebilla, crea una hendidura en la pared del ojo. Este procedimiento reduce la tracción del vítreo sobre la retina en el área del desgarro y

restablece el contacto entre la retina y el EPR subyacente, logrando así la re inserción de la retina. Esta re inserción puede mejorarse aún más con el drenaje de LSR, aunque esta maniobra no es necesaria en todos los casos. Las roturas individuales se tratan con crioterapia o FCL para asegurar un cierre permanente. (17,18)

Entre las complicaciones más comunes se encuentran el aumento del grado de miopía y la formación de MER maculares, que se presentan en un pequeño porcentaje de casos. Las complicaciones menos frecuentes (ocurriendo en menos del 5% de los casos) incluyen edema macular cistoide (EMC), nuevas roturas de retina, luxación intraocular de un lente implantado, hemorragia vítrea y coroidea, pérdida de vítreo durante la sutura o el drenaje, diplopía, glaucoma, desprendimiento de coroides, formación de cataratas, malposiciones de los párpados y extrusión tardía o infección de la banda de silicona. La oclusión vascular retiniana, la isquemia del segmento anterior y la endoftalmitis son extremadamente raras. (17,18)

### ***VITRECTOMÍA PARS PLANA***

La VPP es un abordaje intraocular que alivia la tracción mediante la eliminación del vítreo adherido a las roturas retinianas, lo que permite la re aproximación al EPR, donde posteriormente las rupturas se cierran permanentemente con criopexia o FCL. Todos los tipos de VPP necesitan 3 puertos esclerales: uno para infusión, otro para la fuente de luz y otro para el vitrector, todos estos situados a 3,5 mm por detrás del limbo. Después de la creación de los puertos, el vítreo se corta y se aspira con un cortador de alta velocidad, y se infunde una solución salina equilibrada para compensar el volumen perdido de humor

vítreo. Después de la VPP, en la cavidad vítrea se coloca una burbuja que contiene gas o aceite de silicona. La burbuja de gas desaparece gradualmente en el transcurso de 1 a 4 semanas, dependiendo de la concentración utilizada, mientras que el aceite requiere una extracción quirúrgica. El taponamiento de gas o aceite se extiende y cierra la rotura de la retina y permite que la bomba de EPR mantenga la adhesión de la retina hasta que se desarrolle la cicatriz de la retinopexia.(17,18)

La VPP puede aumentar el riesgo de cataratas a través de distintos mecanismos. Un estudio mostró una progresión sustancial de catarata después de la vitrectomía en el 79% de los pacientes de 50 años o más, pero solo en el 7% de los pacientes más jóvenes.(23)

La VPP evita algunas de las complicaciones asociadas con el CE, como la diplopía, el desprendimiento de coroides, la perforación de la esclerótica, las anomalías en el párpado y, por supuesto, la extrusión tardía y la infección de la banda, pero conlleva mayores riesgos de varias otras complicaciones, incluida la formación de cataratas en los ojos fáquicos, el glaucoma y la endoftalmitis.(17)

### ***RETINOPEXIA PNEUMÁTICA***

La PNR consiste en la inyección intravítrea de una burbuja de gas en una concentración expandible, la cual se va a movilizar por medio de cambios en la posición de la cabeza, generando así la reaplicación de la retina, el drenaje del LSR por el agujero y/o desgarro y formando un taponamiento del mismo, permitiendo así que la bomba del EPR

complete la unión de la retina. Todo esto sin necesidad de un CE y sin necesidad de extirpar el vítreo, es decir, VPP. Posterior a esto se utiliza FCL o criopexia para sellar el desgarro y/o agujero retiniano. Además, cabe destacar que es un procedimiento que se puede realizar en el consultorio del oftalmólogo o en una sala de cirugía menor.(22)

### ***Ventajas***

La principal ventaja de la PNR radica en que es un procedimiento ambulatorio. No requiere anestesia general, y no provoca cambios en el error refractivo ni diplopía. Además, presenta un menor riesgo de infección, y permite una recuperación ocular y sistémica más rápida. Además, el paciente aún puede someterse a una intervención quirúrgica de ser necesario, sin que esto afecte negativamente el pronóstico visual, incluso llegando a mejorarlo (2) Otra ventaja de la PNR, es que esta no afecta la capacidad del paciente para someterse posteriormente a VPP o CE; por lo tanto, aquellos que fallan en el tratamiento primario con PNR se mantienen como candidatos viables para la re-adherencia con un segundo procedimiento quirúrgico.

### ***Desventajas***

La PNR requiere un examen minucioso de la retina para determinar la viabilidad del procedimiento, lo que requiere una cooperación y esfuerzos físicos significativos por parte del paciente para posicionarse adecuadamente (2)

### ***Éxito y efectividad de la retinopexia neumática***

La tasa de éxito de una sola operación con PNR es menor que la de los procedimientos en el quirófano. La revisión de la literatura desarrollada por Holz y Mieler (2003) reveló una tasa de éxito inicial acumulada del 75.5%, con una tasa de éxito final del 97.4%, en comparación con las tasas de éxito iniciales de la VPP y el CE, que están en el rango del 85-88% (24) Los fracasos de la PNR se atribuyen a la reapertura de uno de los desgarros originales, o a desgarros nuevos o no detectados . La proporción de éxito anatómica de los pacientes intervenidos por PNR es entre el 52 y 89%, según la experiencia de la persona tratante-encargada de la cirugía y de la correcta selección del paciente (3)

## **TIPOS DE GASES**

El hexafluoruro de azufre (SF<sub>6</sub>) es el gas más utilizado para la PNR, seguido del perfluoropropano (C<sub>3</sub>F<sub>8</sub>). El uso intraocular de SF<sub>6</sub> y el C<sub>3</sub>F<sub>8</sub> es casi universal entre los cirujanos vitreoretinianos, y en 1993 la Administración de Alimentos y Medicamentos (FDA) aprobó el uso médico del SF<sub>6</sub> y C<sub>3</sub>F<sub>8</sub> para la PNR.(4,25)

### ***CARACTERÍSTICAS DE LOS GASES***

Distintas características de los gases explican su eficacia para volver a unir la retina.

### **TENSIÓN SUPERFICIAL**

Permite que la burbuja de gas ocluya una rotura de la retina en lugar de pasar al espacio subretiniano. La tensión superficial de cualquier gas es mucho mayor que la de otras sustancias en el ojo. Una vez ocluida la rotura, la bomba del EPR puede absorber el LSR.(4,25)

### **FLOTABILIDAD**

Es la encargada de aplicar presión ascendente sobre el DR, proporcionando una fuerza que empuja la retina desprendida contra la pared del ojo. La aposición de la retina contra el EPR es necesaria para que pueda producirse la adhesión coriorretiniana.(4,25)

### **DURACIÓN Y EXPANSIÓN**

Al seleccionar un gas, es importante comprender las características de longevidad y expansión de los gases. Por lo general, se debe planificar una burbuja de gas lo suficientemente grande como para cubrir todas las roturas separadas, simultánea o alternativamente, y mantenerlas cubiertas durante tres a cinco días, con un poco de volumen adicional como margen de seguridad.(4)

El SF6 duplica su volumen dentro del ojo, alcanzando su tamaño máximo alrededor de las 36 horas. Por lo general, desaparecerá en 10 a 14 días, dependiendo de la cantidad inyectada. El C3F8 cuadruplica su volumen, alcanzando su tamaño máximo en unos tres días. La burbuja durará de 30 a 45 días en el ojo. El aire ambiente no se expande, sino que comienza a absorberse inmediatamente. La burbuja de aire desaparecerá en pocos días (4,25)[Tabla 1]

Tabla 1. Duración y expansión de los gases intravítreos.

<b>Gas</b>	<b>Duración promedio</b>	<b>Mayor tamaño</b>	<b>Expansión promedio</b>
Aire	3 días	Inmediata	No expande
SF6	12 días	36 horas	Doble
C3F8	38 días	3 días	Cuádruple

Fuente: George H, Hilton G. Pneumatic retinopexy: principles and practice. Vol. 44, Subhadra Indian Journal of Ophthalmology Indian Journal of Ophthalmology.

### ***CONCENTRACIÓN EXPANDIBLE Y NO EXPANDIBLE DEL GAS***

Los gases se pueden utilizar en sus formas puras, confiriéndoles así la propiedad de ser expandibles o como una mezcla con el aire, despojándoles de dicha expansibilidad. La propiedad de no expansión se logra mezclando la forma pura con aire en diferentes proporciones, por lo que es de interés para el clínico saber sobre las características de estas concentraciones y su preparación. (25)

La concentración no expansible de SF6 es del 20%, mientras que la del C3F8 es del 12 al 14%. La concentración expansible de ambos gases se logra utilizando el gas al 100%. (25)

## ***RESPUESTA DEL GAS RESPECTO A LOS CAMBIOS DE ALTITUD***

Suponiendo que la mayoría de los pacientes permanecen a una altitud similar después de la inyección del gas intraocular, el tamaño de la burbuja no cambiaría significativamente. Sin embargo, cuando hay un cambio en la altitud, pueden ocurrir cambios significativos en el tamaño de la burbuja y a su misma vez cambios respecto a la presión intraocular (PIO). Esto es especialmente importante para los pacientes que viajan en avión o en pacientes que se tienen que trasladar hacia zonas con altitudes más elevadas poco después de la cirugía, ya que se va a producir una rápida expansión del tamaño de la burbuja y de manera secundaria un aumento de la PIO.(25)

## **CANTIDAD Y TIPO DE GAS A INYECTAR**

La PRN generalmente requiere una burbuja de gas lo suficientemente grande como para cubrir todas las rupturas separadas simultáneamente durante aproximadamente 5 días. Además, la burbuja de gas inyectada antes de la expansión debe ser moderadamente más grande que la rotura de retina más grande, para así evitar el paso del gas al plano subretiniano. (26)

En la mayoría de los casos, se requiere una inyección de al menos 0,5 ml de SF6 o 0.3 ml de C3F8 puro. En algunos casos se recomienda C3F8 ya que permite la inyección de una cantidad menor de gas inicialmente o cuando se necesita una burbuja de gas inusualmente grande, esto debido a su expansión a cuatro veces su tamaño inicial. Pero la

longevidad prolongada de una burbuja de C3F8 en comparación con SF6 puede ser una desventaja, ya que puede promover la tracción vitreorretiniana durante más tiempo de lo deseado y retrasar los viajes en avión o lugares de altitudes elevadas. (26)

Por varias razones mencionadas anteriormente, el SF6 posee características suficientemente favorables para la PNR y por defecto, se ha convertido en el gas elegido por la mayoría de los cirujanos.(26)

## **CRITERIOS DE INCLUSIÓN**

En 1986 se publicaron las indicaciones originales para realizar una PNR(1), en esta publicación se describía que estaba indicada principalmente para la reparación de los DR no complicados sin PVR. Actualmente, según el estudio clínico PIVOT (13) se definió que los pacientes ideales para PNR son aquellos con las siguientes características:

- Una única ruptura o un grupo de rupturas que se localicen no mayor a 1 hora reloj, en retina desprendida.
- Todas las rupturas en retina desprendida que se ubiquen por encima del meridiano de las 8 y las 4 horas reloj.
- Desgarros o degeneración en lattice en retina aplicada en cualquier ubicación (incluso inferior).

Conforme ha pasado el tiempo y su alto porcentaje de éxito, muchos cirujanos de retina han intentado extender las indicaciones clínicas originales y de esta manera se logrado ampliar a las siguientes:

### ***CRITERIOS DE INCLUSIÓN EXTENDIDOS***

- Desgarros desprendidos que abarcan más de 1 hora reloj.
- Desgarros desprendidos únicos o múltiples que abarcan 2 o incluso 3 horas reloj.
- Múltiples desgarros desprendidos pero que estos se encuentran separados con 6 horas de reloj de diferencia
- 

Este último caso ha demostrado más dificultad para la resolución con PNR, aunque el posicionamiento alternante se ha utilizado con éxito. Incluso los DR con desgarros gigantes se han logrado resolver con PNR.(27) Sin embargo, generalmente se prefiere el CE o la VPP para los DRR con desgarros muy separados o gigantes.

## **CONTRAINDICACIONES ABSOLUTAS                      RELATIVAS                      Y**

## ***AGUJEROS Y/O DESGARROS INFERIORES***

La mayoría de los casos que involucran rupturas desprendidas en las 4 horas de reloj inferiores del ojo (de las 4 a las 8 horas) son difíciles de reparar con PNR. Ya que aún para los pacientes más flexibles, puede ser difícil inclinar la cabeza por debajo del plano horizontal durante períodos prolongados. (4,25)

## ***PROLIFERACIÓN VITREORETINIANA***

Hilton y Grizzard describieron que presencia de proliferación vitreoretiniana (PVR) grados C o D a menudo justifica la contraindicación de PNR y recomiendan el tratamiento mediante VPP, debido a que la PNR no alivia la tracción, produciendo un mayor riesgo de nuevas roturas y redespaldamiento después de la PNR.(1)

## ***INCAPACIDAD PARA MANTENER LA POSICIÓN***

El hecho de no mantener fielmente la posición adecuada es una causa importante de fracaso de la PNR. Es importante preguntar a los pacientes sobre los problemas de espalda o cuello y evaluar la competencia mental antes de elegir la PNR como tratamiento.

Algunas posiciones son bastante fáciles de mantener, mientras que otras son más difíciles. El posicionamiento es más fácil con desgarros entre las 11 y la 1 horas y para los desgarros orientados horizontalmente (entre las 2 y 4 horas o entre las 8 y 10 horas) que para los desgarros orientados oblicuamente (entre la 1 y 2 horas o entre las 10 y 11 horas).(4,25)

## **GLAUCOMA**

La mayoría de los pacientes con glaucoma primario de ángulo abierto pueden ser tratados con PNR sin ningún problema. La realización de una paracentesis cuantiosa antes de la inyección de gas puede ser prudente en pacientes con glaucoma severo, ya que pueden sufrir daños notables incluso por breves elevaciones de la PIO. Excepto en los casos de deterioro grave del flujo de salida trabecular, no es necesario realizar mediciones seriadas de la PIO después de la inyección de gas.(4,25)

## **OPACIDAD DE MEDIOS**

Para que la PNR tenga éxito, todas las rupturas de retina deben ser identificadas y tratadas. Las opacidades que impidan una visión adecuada de la retina periférica, como la hemorragia vítrea o la opacificación de la cápsula posterior, representan una contraindicación relativa para la PNR. Sin embargo, la opacidad de medios no se debe considerar como una contraindicación absoluta, esto debido a que la evidencia sugiere que la PNR no pone en peligro una futura VPP y/o CE si es necesario. (11,28) Se puede considerar realizar una PNR en aquellos casos que se logre identificar la extensión del DR periférico, tratar con criopexia y luego cubrirlo con gas.

Con frecuencia se realiza la PNR incluso en aquellos casos cuando las opacidades impidan valorar partes del DR que no pueden cubrirse con gas, pero la probabilidad de éxito puede ser menor.(28,29).

## ***DEGENERACIÓN EN LATTICE***

Muchos estudios han demostrado ningún efecto perjudicial en el éxito de una sola operación debido a la degeneración en lattice (28,29) particularmente aquellos que sean menores o que tengan una extensión máxima de 3 horas-reloj. Una degeneración en lattice más extensa puede indicar un mayor riesgo de tracción y de nuevas rupturas, por lo que en estos casos la PNR esta contraindicada y se pueden beneficiar de la VPP o el CE.(4,25)

## ***AFAQUIA Y PSEUDOFFAQUIA***

La mayoría de las series clínicas sobre PNR han mostrado tasas de éxito sustancialmente más altas para el manejo de DR en ojos fáquicos en comparación con los DR en ojos pseudofáquicos y afáquicos.(30)

Se cree que las tasas de éxito reducidas en los ojos afáquicos y pseudofáquicos están relacionadas a que son propensos a presentar múltiples rupturas retinianas periféricas diminutas. En los ojos pseudofáquicos, la exploración preoperatorio de la retina periférica puede estar limitada si hay mucha opacidad capsular periférica, por lo que, si la retina periférica puede examinarse adecuadamente, la afaquia o la pseudofaquia no son una contraindicación para la PNR. (4,25)

Los pacientes fquicos sometidos a PNR tienden a evolucionar mejor que los pseudofquicos o afquicos.(31,32) Los pacientes fquicos tienen una tasa de xito de una sola operaci3n de entre el 71 y el 84 %, mientras que los pacientes pseudofquicos tienen una tasa de xito del 41 % al 67 %.(30).

### ***DESPRENDIMIENTO DE VTREO POSTERIOR***

Los ojos fquicos con DVP completo tienden a tener una mayor tasa de xito con la PNR que aquellos con DVP incompleto. (25)

## **EVALUACI3N PREOPERATORIA**

Una buena evaluaci3n preoperatoria es vital para el xito de la PNR. El examen preoperatorio debe incluir una biomicroscopa con lmpara de hendidura, toma de la PIO y una valoraci3n detallada y amplia de la retina perifrica con oftalmoscopio indirecto e indentaci3n escleral para as, examinar la retina perifrica lejana. Se debe tener en cuenta cualquier caracterstica que pueda presentar desafos intraoperatorios o predecir el fracaso, como los antes mencionados.

Para los casos en los que se documentan desgarros y/o agujeros sin desprendimiento, estos deben de ser tratados con FCL previo a la inyecci3n del gas.

Los detalles del procedimiento deben explicarse al paciente y revisar los posibles riesgos y complicaciones. Se describe la posición postoperatoria requerida y se evalúa la capacidad del paciente para cumplirla. Se explica la posibilidad de recidiva o persistencia del desprendimiento, con la posible necesidad de una cirugía adicional. Además, se explican las restricciones a los viajes aéreos y a los viajes a altitudes significativamente más altas mientras hay gas en el ojo.

## **CRIOPEXIA VERSUS FOTOCOAGULACIÓN LÁSER**

El sellado de los agujeros y/o desgarros se pueden realizar con criopexia o con FCL. En el procedimiento de un solo paso, la criopexia se realiza antes de la inyección de gas intravítreo, mientras que, en el procedimiento de dos pasos, el gas se inyecta primero por vía intravítrea y posteriormente se le indica al paciente el posicionamiento de la cabeza, el cual debe mantener durante uno o dos días. A continuación, se da con seguimiento en el consultorio, para así valorar la disminución del LSR y la reaplicación de la retina, y de esta manera poder aplicar la FCL al agujero y/o desgarro. (25)

La criopexia puede ser necesaria si la hemorragia vítrea u otras opacidades de los medios dificultan el tratamiento con láser. Además, la criopexia puede ser más fácil de aplicar que el láser en algunos pacientes que tienen dificultades para mantener los ojos

quietos. En algunos casos, incluso después de unos días de posicionamiento, puede quedar suficiente LSR como para que no se pueda aplicar el láser y pueda ser necesaria la criopexia.(25)

El oftalmoscopio indirecto con láser (LIO) es ideal para la PNR porque permite el tratamiento de la periferia lejana y facilita la maniobra de cambiar la posición de la burbuja de gas para la aplicación del láser. Aun así, la mayoría de los desgarros se pueden tratar con láser a través de un sistema de administración de lámpara de hendidura inclinando la cabeza del paciente según sea necesario para alejar la burbuja del desgarro, pero en ocasiones esto es difícil. Si no se dispone de un LIO, es posible que los desgarros en la periferia lejana no se puedan tratar con láser administrado por lámpara de hendidura, lo que en estos casos se requerirá criopexia. También se ha documentado que la adhesión coriorretiniana puede ser más rápida y firme utilizando láser en lugar de criopexia.(33,34)

Ciertas circunstancias pueden indicar el uso de láser en lugar de criopexia. El láser es necesario si se produce un desgarro por encima de la banda de silicona cuando se ha realizado un CE previo, ya que la criopexia no puede penetrar en la silicona. En los ojos con una incisión quirúrgica reciente (en las últimas 4 a 6 semanas), el láser puede ser más seguro que la criopexia porque la depresión escleral de la criosonda eleva la PIO. Además, las roturas muy posteriores son más fáciles de tratar con láser que con criopexia.

Entre las complicaciones de estos procedimientos, algunos autores creen que la criopexia se asocia con una mayor incidencia de PVR, ya que la criopexia aumenta la dispersión intravítrea de las células epiteliales pigmentarias de la retina, lo que puede

conducir al desarrollo de PVR. (35) También se ha documentado que el exceso de láser puede conducir a la formación de MER. (36)

## **PROCEDIMIENTO**

### ***ANESTESIA***

La anestesia tópica, generalmente con gotas de tetracaína, lidocaína subconjuntival o la aplicación de esponjas empapadas en lidocaína, puede ser adecuada o suficiente para el procedimiento, pero en pacientes sensibles o si se planea una criopexia extensa, la anestesia retrobulbar o peribulbar suele ser útil.

Es importante mencionar que si se utiliza anestesia general posterior en un paciente que tiene una burbuja de gas intraocular, no se debe administrar óxido nitroso, para así prevenir el encogimiento de la burbuja de gas. (26)

### ***ESTERILIZACION DE LA SUPERFICIE OCULAR***

Es obligatoria una atención meticulosa a la técnica estéril. La esterilización de la piel periocular como de la superficie ocular se recomienda que se realice con povidona yodada. Posterior a esto se coloca el campo y un blefarostato estéril. Con estas precauciones, la

aparición de endoftalmitis después de la PNR es extremadamente infrecuente, con muy pocos casos reportados en la literatura. (25)

### ***PREPARACIÓN DEL GAS***

Las presentaciones comerciales de los gases SF6 y C3F8 ya incluyen un sistema de reducción de presión y un filtro de Millipore, los cuales se colocan al cilindro de gas para permitir la extracción del gas hacia un sistema de baja presión o jeringa y mantener la esterilidad del gas. El gas seleccionado pasa a una jeringa de 3 ml con técnica aséptica, la cual se llena con unos pocos mililitros de gas y el gas se desecha. Esto para garantizar que no se diluya con el aire de la habitación y obtener la concentración pura. A continuación, mediante un llenado pasivo, se vuelve a llenar la jeringa. Se coloca una aguja desechable de calibre 30 gauge en la jeringa y se expulsa el exceso de gas para dejar la cantidad exacta destinada a la inyección. El gas no debe almacenarse en la jeringa durante más de unos 5-10 minutos antes de la inyección, ya que el aire de la habitación se infiltra en la jeringa y diluye la muestra de gas. (4,25)

### ***PARACENTESIS***

Aunque el gas se puede inyectar antes de la paracentesis, generalmente se recomienda realizar una paracentesis primero. La paracentesis realizada después de la inyección de gas puede dar lugar a gas en la cámara anterior. Además, la paracentesis previa

a la inyección ayuda a determinar la cantidad de gas que se debe inyectar y evita elevaciones marcadas de la PIO.

Se recomienda utilizar una aguja de calibre 27 gauge acoplada a una jeringa de 1 ml sin émbolo. Después de la esterilización de la superficie ocular, la aguja se pasa oblicuamente a través del limbo hacia la cámara anterior, con la punta de la aguja sobre el iris periférico para evitar tocar el cristalino en ojos fáquicos. Se debe aplicar una presión suave con un aplicador estéril, preferiblemente sobre el ecuador del ojo o en el centro de la córnea, siempre con cuidado para evitar el contacto de la aguja con la córnea y el cristalino. Se requiere paciencia al realizar la paracentesis. Inicialmente, el líquido fluirá libremente hacia la jeringa, pero luego disminuirá. Generalmente se pueden extraer entre 0,05-0,2 ml del ojo, que a menudo serán necesarios para inyectar una burbuja de gas de 0,5-0,6 ml. (37)

### ***INYECCIÓN DEL GAS***

Idealmente, el sitio de inyección seleccionado debe de estar lejos de rupturas grandes o de DR amplios.(4) El paciente debe de estar en decúbito supino. Previa a la inyección, la cabeza y el ojo se giran aproximadamente 45 grados hacia un lado para que de esta manera exponer el sitio de la inyección.(25,37) La aguja se inserta a través de la pars plana, 4 mm por detrás del limbo en pacientes fáquicos y 3,5 mm por detrás del limbo en pseudofaquia.(37). La inserción de la aguja es perpendicular a la esclera, con el bisel dirigido hacia arriba y apuntando hacia el centro de la cavidad vítrea. Se introduce de 6 a 8 mm en

el ojo para asegurarse de que la punta esté bien introducida en el vítreo y a continuación, se retira la aguja para dejar 2-3 mm de la aguja dentro del globo.(4). Con la aguja en la posición correcta, se realiza una inyección constante, rápida y suave de todo el volumen de gas. Esto facilita la formación de una sola burbuja en la punta de la aguja y evitar múltiples burbujas pequeñas de gas o “huevos de pescado”. Se debe mantener presionado el émbolo hasta que se retire la aguja para evitar que el gas se escape de nuevo a la jeringa. Debido a que parte del gas puede escapar instantáneamente al retirar la aguja, se debe usar un aplicador de algodón para ocluir el sitio de la perforación. A continuación, se gira la cabeza 90 grados para alejar el gas del lugar de inyección y se retira el aplicador. El escape de gas hacia el espacio subconjuntival no es perjudicial, pero puede no dejar suficiente gas en la cavidad vítrea.(4)

### ***EVALUACION DE LA PRESION INTRAOCULAR***

Posterior a la inyección de gas intravítrea, se debe valorar con un oftalmoscopio indirecto la permeabilidad de la arteria central de la retina (ACR), ya que a veces esta se ocluye después de la inyección de gas, aún a pesar de haberse realizado una paracentesis previa a la inyección.

En caso de que no se observe la pulsación de la ACR, se puede realizar la compresión ocular manual intermitente para así alcanzar PIO dentro de los límites normales. Esta técnica consiste en presionar la cara temporal de la pared escleral con un depresor escleral contra la pared orbitaria medial. Esto va a generar un aumento de la PIO, aumentando así la salida del humor acuoso y estirando la pared escleral. Cabe destacar que esto no se

recomienda en ojos que han tenido una cirugía reciente o un traumatismo penetrante, o en ojos con glaucoma severo. (25)

Posterior a 10 minutos, se debe revalorar la permeabilidad de la ACR. Si la pulsación de la ACR no se logra inducir con esta maniobra, se debe realizar inmediatamente otra paracentesis. A continuación, se vuelve a comprobar la pulsación de la ACR y si esta se encuentra presente, la visión del paciente debe ser de percepción de la luz o mejor.(37)

Una vez que se ha restablecido la permeabilidad, la salida del humor acuoso es más que adecuada para compensar la expansión de la burbuja de gas en los ojos no glaucomatosos. En consecuencia, no es necesario la medición de la PIO postoperatoria a menos que el paciente sea portador de un glaucoma severo.(25)

## ***INSTRUCCIÓN AL PACIENTE POSTERIOR AL PROCEDIMIENTO***

### ***Steamroller Technique***

Se le recuerda al paciente el requisito del posicionamiento adecuado de la cabeza. El objetivo del posicionamiento es dirigir progresivamente la burbuja de gas desde el polo posterior hacia la ruptura de la retina y generar un taponamiento de la misma. De esta manera se evitar que el LSR se introduzca en la mácula.

Posterior a la inyección del gas, se le indica al paciente asuma la posición prona de la cabeza durante 1 hora, colocando así el gas inyectado en la mácula. A partir de entonces, la cabeza se eleva 30 grados cada hora hasta que la cabeza esté erguida. La flotabilidad de la burbuja de gas intravítreo ayudará a extraer el LSR a través de la rotura abierta de la

retina. Esto reduce la cantidad total de LSR que debe ser reabsorbido por la bomba de EPR. Una vez que la cabeza está erguida, el paciente colocará la cabeza de manera que el vértice de la burbuja intravítrea cubra las roturas retinianas.

Se le indica al paciente que no se acueste boca arriba por tres razones: primero, es probable que el gas no esté en posición contra las roturas de la retina; en segundo lugar, el contacto prolongado del gas con el cristalino puede causar cataratas en un paciente fáquico; y tercero, la salida de líquido del ojo puede estar bloqueada, lo que resulta en un aumento de la PIO. (25)

La posición final adecuada debe mantenerse (al menos durante las horas de vigilia) durante 5 días. Si es posible, es útil mantener la posición durante el sueño, especialmente hasta que se vuelva a aplicar la retina. Se ha descrito una re inserción retiniana exitosa con una posición de menos de 5 a 7 días.(25)

## **MANEJO POSTOPERATORIO**

Es fundamental que el paciente mantenga una posición adecuada durante 5-8 días para orientar la burbuja de gas en el sitio del desgarro. El paciente debe mantener esta posición 16 horas al día, con descansos de 15 minutos cada hora. Se prescriben gotas oftálmicas antibióticas cuatro veces al día, generalmente durante una semana (2)

El paciente debe ser examinado diariamente hasta que la mácula esté adherida. La re-adherencia parcial o total puede observarse en pocas horas. Si la retina no muestra

adherencia progresiva en los siguientes 2 a 3 días, se debe sospechar alguna complicación, como un nuevo desgarro, un desgarro no detectado, un tamaño de burbuja insuficiente, o una mala posición del paciente. La excepción a esta regla es la presencia de LSR inferior periférico, que puede persistir durante semanas o meses, pero debe mostrar una tendencia decreciente (24)

Una vez que la mácula esté completamente adherida, el paciente puede ser examinado semanalmente durante 2 semanas y luego mensualmente, con un período total de seguimiento de 3 meses (2)

## **COMPLICACIONES**

### ***INTRAOPERATORIAS***

Las complicaciones intraoperatorias se relacionan principalmente con el aumento de la PIO causado por la inyección de gas o la mala dirección del gas inyectado.

### ***AUMENTO DE LA PRESIÓN INTRAOCULAR***

Un análisis de 22 ojos tratados con inyección de SF6 durante la retinopexia neumática reveló que la PIO media durante la inyección de gas fue de 97,2 mmHg, disminuyendo a 46,5 mmHg de forma inmediata posterior. Se observó que la PIO se

restablece a su valor basal dentro de los 30 a 60 minutos siguientes a la inyección de gas y, por lo general, no muestra un aumento durante el período postoperatorio. Dada la elevación de la PIO durante la inyección de gas, resulta crucial examinar el estado del nervio óptico después del procedimiento y realizar una paracentesis si se observa una disminución en la pulsación de la ACR. (37)

#### ***ATRAPAMIENTO DE GAS EN EL ESPACIO SUBHALOIDEO***

El gas inyectado puede penetrar en el canal de Petit, que es el espacio potencial entre la hialoides anterior, el diafragma cristalino-zonular y el epitelio de la pars plana, creando el "signo de salchicha".(26) No se requiere ningún tratamiento específico para una pequeña cantidad de gas atrapado, el cual debería disiparse rápidamente. Si hay una gran cantidad de gas atrapado, son necesarias maniobras adicionales para reubicar la burbuja. La postura boca abajo dentro de las primeras 24 horas postoperatorias debe permitir que la burbuja en expansión atraviese la cara hialoides anterior y se mueva hacia el polo posterior. (37)

#### ***DEHISCENCIA DE HERIDAS CORNEALES***

Existe un riesgo de dehiscencia de la herida corneal durante la inyección de gas, si la PNR se realiza en el postoperatorio temprano, antes de que las heridas corneales hayan cicatrizado adecuadamente.(38)

## ***POSTOPERATORIAS***

### ***DESGARROS NUEVOS O NO DOCUMENTADOS***

Un metaanálisis de 81 estudios, que abarcó una muestra de 4.138 ojos, reveló una incidencia de rupturas de retina nuevas y no detectadas del 11,7%. (26) Según investigaciones previas, la causa más frecuente de redespndimiento es la formación de una nueva rotura con LSR asociado.(39). Estas nuevas roturas tienden a manifestarse dentro del primer mes después de la cirugía, posiblemente asociadas con el DVP en proceso, el cual puede ser acelerado por la presencia de una burbuja de gas en expansión.(11). Generalmente, estas roturas se localizan en la parte superior de la retina, y aproximadamente la mitad de ellas se encuentran a menos de tres horas de las roturas primarias. Por lo tanto, se justifica una vigilancia minuciosa durante el período de seguimiento postoperatorio temprano. A menudo, estos nuevos desprendimientos de retina no requieren procedimientos invasivos como CE o VPP, y pueden ser tratados con éxito mediante PNR repetida (37)

|

### ***GAS SUBRETINIANO***

Presencia de gas subretinal puede darse si el sitio de inyección se da muy cerca del punto de desgarro, si el gas se inyectó incorrectamente debajo de la retina, o si se inyectó

en forma de "huevos de pescado". Se maneja posicionando al paciente de manera que el gas pueda regresar a la cavidad vítrea. Puede ser necesario llevar al paciente al quirófano para realizar una VPP, y la extracción del gas subretinal para evitar nuevos desgarros debido a la expansión del gas en el espacio subretinal. Una pequeña cantidad de gas subretinal puede ser reabsorbida sin requerir intervención (2)

### ***PROLIFERACIÓN VITREORETINIANA***

La PVR es quizás la complicación más desafiante en la cirugía de DR. La incidencia notificada de PVR después de la PNR oscila entre el 3 % y el 9,8 %.(11,28,31) Curiosamente, Tornambe no encontró diferencias en la tasa de formación de PVR entre los tratados con criopexia versus FCL.(37) Campochiaro et al y Griffiths y Richardson especularon que la liberación excesiva de pigmentos subretinianos en la cavidad vítrea es la causa más probable de PVR después de la PNR.(40,41)

### ***CATARATA***

Hiller y grupo (2019) desarrollaron un estudio con 176 pacientes (88 en sometidos al procedimiento PNR y 88 a VPP), ambos grupos con características similares previo al tratamiento. Respecto a las comorbilidades reportaron que en los pacientes intervenidos mediante VPP, se presentó una progresión a catarata en el 81% de los casos antes de las 12 meses, en comparación con un 29% en aquellos sometidos al PNR (13) Sena y colaboradores (2021) encontraron que en pacientes intervenidos con CE experimentaron mayor

probabilidad del desarrollo de cataratas, desprendimiento de coroides y desviación miópica (42).

### ***ENDOFTALMITIS***

La endoftalmitis posterior a una PNR es poco frecuente.(11,43,44) La infección puede tratarse con antibióticos intravítreos, aunque el DR persistente en el contexto de la endoftalmitis probablemente requerirá una cirugía vitreorretiniana adicional.(43)

### ***AGUJEROS MACULARES***

El desarrollo de un agujero macular (AM) se ha reportado después de la PNR (45) y puede ocurrir en 1% de los casos.(28) Se cree que esto ocurre como resultado de cambios dinámicos en la tracción vitreomacular preexistente, desencadenados por la inyección de gas intraocular. Estos agujeros maculares pueden ser tratados con éxito mediante VPP.(46)

### ***EDEMA MACULAR CISTOIDE***

La aparición de EMC es poco frecuente después de la PRN. (26) Un estudio observacional reveló que el EMC era angiográficamente evidente en el 11 % de los pacientes sometidos a PNR frente al 29 % de los pacientes con CE. (47) El EMC fue más frecuente en los pacientes con desprendimiento de mácula y en los pseudofáquicos. El desarrollo de la EMC tuvo un efecto perjudicial en el resultado visual. (37)

### ***ANISEICONIA***

La PNR no causa un cambio refractivo, pero se puede demostrar micropsia en el postoperatorio, particularmente si el paciente tuvo un desprendimiento de mácula. Sin embargo, los pacientes suelen ser asintomáticos. (48)

## **RESULTADOS Y COMPARACIÓN CON OTROS MÉTODOS**

El uso de la PNR como procedimiento de primera elección para el tratamiento del DRR varía ampliamente entre especialistas de retina, prácticas clínicas y regiones geográficas. En el año 2018 la VPP representaba la intervención más comúnmente realizada a nivel mundial (13). De la misma manera, para el 2019 en los Estados Unidos la VPP con o sin CE, se situaba como el procedimiento más común, seguido de la PNR y el CE como único procedimiento. El estudio clínico PIVOT (Retinal Detachment Outcomes Randomized Trial), realizado en pacientes que presentaban DRR, con una edad promedio de 60.5 años comparó las intervenciones procedimientos PNR y VPP concluyó que la PNR debe ser el tratamiento de primera línea para el DRR en pacientes que cumplen con los criterios de reclutamiento, resultando en una mejor AV, menos metamorfopsia y menor morbilidad en comparación con la VPP (13).

### ***Éxito anatómico***

Hillier y colaboradores (2019) compararon los resultados de la PNR vs la VPP para el manejo de la DRR en pacientes atendidos en el Hospital St. Michael's en Toronto, Canadá. Los autores reportaron que el éxito anatómico primario en el grupo de 77 pacientes sometidos a PNR a los 12 meses fue del 80.8%, en comparación con el 93.2% en el grupo de 73 pacientes que se sometió a VPP, con un 98.7% y 98.6%, respectivamente, logrando éxito anatómico secundario.

Un estudio retrospectivo llevado a cabo con intervenciones realizadas en el período 2002-2009, en California que incluyó 90 adultos con una edad promedio de 54 años y con características basales similares, comparó los efectos de las intervenciones PNR (n=46) y CE (n=44), reporta que el porcentaje de éxito de la reimplantación con una sola intervención fue significativamente más alto en el grupo sometido al CE (95,5% vs 67%) (49).

Otro estudio conducido en Italia, con pacientes intervenidos entre el 2014-2019, sometidos a la PNR (n=106) y CE (n=78), con un rango de edad entre los 54-73 años (50) obtuvo un éxito anatómico en el 68% de los pacientes intervenidos por PNR y el 94% de los pacientes del grupo de CE. En esta población, el redespndimiento de la retina postoperatorio fue más frecuente en el grupo sometido a PNR (50). En el grupo sometido a PNR, el éxito anatómico fue significativamente mayor en la segunda intervención (68% vs 95%).

Un estudio con población cubana en 33 pacientes con una edad promedio de  $62,1 \pm 9,9$  años (rango entre los 39-80 años), intervenidos por desprendimiento de la retina con la técnica de PRN- definió como exitoso si la retina se logró adherir con una sola intervención. Se obtuvo un porcentaje de éxito anatómico el 81,8% de los casos y entre estos, el éxito funcional fue del 85,2%. (3)

Roshanshad, Shirzadi, Binder y Arevalo (2023) realizaron una revisión sistemática y metaanálisis, con estudios publicados entre el 2008-2022, que comparó la eficiencia y seguridad de las intervenciones PNR y VPP. Este estudio incluyó una población de 11346 pacientes con una edad promedio  $74,1$  años. Los resultados sugieren que el procedimiento VPP tiene un mayor éxito anatómico, determinado por el porcentaje de reimplantación de la retina, y aunque esta condición aplica para casos intervenidos por primera vez, el porcentaje éxito aumenta en casos que requirieron una reintervención (51). Este mismo estudio indica que en trabajos publicados después del 2015, las intervenciones bajo el procedimiento PNR han mostrado mayores porcentajes de éxito (82% vs. 59%), este comportamiento no se observó para el procedimiento VPP. (51)

### ***Agudeza visual***

La agudeza visual del grupo de PNR superó a los resultados obtenidos por el procedimiento VPP, a los 3, 6 y 12 meses. A los 6 meses fue de  $79.2 \pm 11.1$  letras en comparación con  $68.6 \pm 17.2$  letras en el grupo de VPP, estas diferencias se mantuvieron significativas posterior a los 12 meses. Además, la proporción de pacientes que alcanzaron

70 ETDRS letras o más (en la escala-tabla de Snellen 20/40) fue de 90,3% en el grupo de PNR vs 75,3% en el grupo VPP (13).

En aquellos casos que requirieron reoperación con una segunda PNR, CE o una combinación de CE/VPP, se encontró que los pacientes que primero se sometieron a PNR lograron mejores resultados visuales en comparación con aquellos que se sometieron solo a CE. Una hipótesis sugerida por los autores es que estos resultados se deben a una re-adherencia macular más temprana, así como a la posición intencional de la cabeza, que inhibe la acumulación adicional de fluido subretinal. (28)

Sena y colaboradores (2021) desarrollaron una revisión que comparó dos estudios clínicos controlados, aleatorizados y quasi-aleatorizados, acerca de las intervenciones quirúrgicas PRN y CE comparando su efectividad y seguridad (42). Esta revisión que incluyó 276 ojos de 274 participantes, encontró que un estudio conducido en 1989 obtuvo que la proporción de ojos con una agudeza visual final de 20/40 fue superior en el grupo intervenido por PNR, sin embargo en otro estudio desarrollado en el 2021, no encontró diferencias entre los resultados de agudeza visual de los pacientes según el procedimiento al que fueron sometidos (42).

El estudio de Paulus y colaboradores (2019) encontró una peor AV en el grupo sometido al tratamiento de PRN, sin embargo, la diferencia no fue estadísticamente significativa en comparación con el grupo sometido a CE (49). Este estudio reporta una mejora significativa en la agudeza visual postoperatoria en el grupo intervenido mediante

CE (49). Sin embargo, el seguimiento a lo largo del tiempo post-operatorio encontró que resultados de AV similares para ambos grupos (49)

Hallazgos similares fueron reportados en el estudio de Hillier y colaboradores (2019), quienes encontraron puntuaciones más altas en el cuestionario de Función Visual del Instituto Nacional del Ojo en los pacientes intervenidos mediante PNR en comparación con el grupo VPP, estos resultados se mantuvieron durante unos años que fue el período de seguimiento de este estudio (13)

En el estudio conducido en población italiana, posterior a la intervención, el promedio para la Mejor Agudeza Visual Corregida (BCVA) fue de 0,04 y 0,09 para el grupo de PNR y CE, respectivamente. Al considerar el estado de la mácula no se encontraron diferencias significativas asociadas al procedimiento (50). La BCVA no fue significativamente diferente entre aquellos pacientes que requirieron una segunda intervención, pero se encontró que en los casos recurrentes sometidos a la intervención por CE, la BCVA se redujo significativamente (50).

El metaanálisis desarrollado por Roshanshad y colaboradores (2023) reporta que los casos sometidos al procedimiento PNR obtuvieron una mejor agudeza visual a los 6 meses en comparación con la intervención VPP, sin embargo, estas diferencias se pierden a los 12 meses de seguimiento. Además, este estudio encontró un puntaje superior para la metamorfopsia vertical en los casos tratados con PNR. (51). Hillier y colaboradores también identificaron un puntaje superior para la metamorfopsia vertical en los pacientes sometidos

a PNR 12 meses posteriores a la intervención ( $0.14\pm 0.29$  vs.  $0.28\pm 0.42$ ;  $P = 0.026$ ), esta diferencia es significativa aun cuando se considera el estatus de la mácula (13).

Continuando con el trabajo de Roshanshad y colaboradores (2023), estos autores reportan la superioridad del procedimiento PNR de frente al PVV en exploraciones de 6mm foveales y no foveales (51).

### ***Calidad de visión***

A pesar de que los diferentes procedimientos para tratar el DR muestran buenos resultados anatómicos, los resultados funcionales postoperatorios pueden no ser óptimos e influir potencialmente en el bienestar de los pacientes y en su capacidad de realizar actividades cotidianas (13). El tiempo de desprendimiento macular determinado mediante el auto-reporte fue similar entre los pacientes intervenidos por los procedimientos PNR-VPP (13).

En un estudio de seguimiento y análisis del estudio PIVOT, se compararon los resultados de calidad de vida relacionados con la visión entre la PNR y la VPP. Se encontró que los pacientes sometidos a PNR obtuvieron puntuaciones más altas en el Cuestionario de Función Visual del Instituto Nacional del Ojo, específicamente en las subescalas de salud mental y funcionamiento visual, a los 6 meses postoperatorios en comparación con los pacientes tratados con VPP. Estos hallazgos sugieren que la PNR puede ofrecer ventajas en términos de calidad de vida relacionada con la visión durante los primeros meses después de la cirugía de DRR (52).

Hillier y colaboradores (2019) también reportaron que no se encontraron diferencias en la calidad de vida de los pacientes, posterior a la intervención asociadas a los procedimientos (13). Sin embargo, el estudio Popovic encontró niveles mayores de ansiedad en los pacientes sometidos a PNR (53).

### ***Complicaciones o comorbilidades***

Hillier y colaboradores (2019) desarrollaron un estudio con 176 pacientes (88 en sometidos al procedimiento PRN y 88 a VPP), ambos grupos con características similares previo al tratamiento. Respecto a las comorbilidades reportaron que en los pacientes intervenidos mediante VPP, se presentó una progresión a catarata en el 81% de los casos antes de las 12 meses, en comparación con un 29% en aquellos sometidos al PNR.(13)

Las tasas de la mayoría de las complicaciones postoperatorias con PNR, incluido el desarrollo de PVR, edema macular cistoide, diplopía y membrana epirretinial, son iguales o menores que las de CE y VPP(13).

Coincidente con lo anterior, Sena y colaboradores (2021) encontraron que en los pacientes intervenidos con CE experimentaron una mayor probabilidad del desarrollar cataratas, desprendimiento de coroides o desviación miópica (42). Además, se requirió la atención de edema macular cistoide en 7 pacientes de PNR y 11 de VPP. Este estudio también reportó pacientes con MER en 2 de los casos intervenidos en cada grupo (PNR-VPP) y se identificó un caso en el grupo de PNR endoftalmitis bacteriana(13)

Un trabajo de revisión de evidencia científica desarrollado por Martínez, Retamal y Gonzáles (2018), encontró que el CE podría ser una mejor alternativa para lograr la reimplantación de la retina, disminuyendo el riesgo de recurrencia de esta condición, en comparación con la PNR, sin embargo, estos autores reconocen que la evidencia es limitada. En condiciones similar, este artículo indica que la PNR podría ser una alternativa con menores efectos adversos en comparación con el CE. Es importante destacar que esta revisión incluyó estudios desarrollados previos al año 2000. (52).

Paulus y colaboradores (2017) compararon los resultados y complicaciones de las intervenciones PNR y el CE. La complicación más común en ambos procedimientos fue el desarrollo de una MER, la cual se presentó en el 20% de los casos. Además, se encontró una mayor frecuencia de cataratas asociadas al procedimiento de PNR, en ambos grupos se presentó erosión corneal que se resolvió con antibiótico y lentes de contacto vendados. Solo en el grupo tratado con CE se produjo ptsosis (n=2) y diploplia (n=3)(49)

Las tasas de la mayoría de las complicaciones postoperatorias con PNR, incluido el desarrollo de PVR, edema macular cistoide, diplopía y MER, son iguales o menores que los procedimientos CE y VPP (49). Investigaciones recientes demuestran que existe un menor riesgo de discontinuidad de la membrana limitante externa y de la zona elipsoide en pacientes intervenidos con PNR en comparación la VPP. (3)

Por otro lado, el estudio de Roshanshad y grupo (2023) encontró una menor frecuencia de aparición de la discontinuidad de la membrana limitante externa bajo el procedimiento de PNR (6%) vs PVV (20%) (51)

La cirugía de cataratas requerida en el grupo de PNR antes de los 12 meses fue del 16% en comparación con el 65% de los pacientes fáquicos en el grupo de VPP. También observaron que muy pocos pacientes (1 en el grupo de PNR y 2 del grupo de VPP) sufrieron de redespaldamiento de retina después de los tres meses, lo que, según los autores, confirma que el PNR es proporcional a un resultado tan definitivo y duradero como el VPP (13)

### **Costos**

Popovic y colaboradores (2024) realizaron un análisis del costo anual para los servicios de salud a los dos años después de la cirugía en un total de 8794 sometidos a PNR y 16871 sometidos a VPP. Los autores reportaron un costo promedio anual de \$8924 para la PNR en comparación con un costo promedio anual de \$11937 para la VPP. Reportaron además una tasa de reparación a los 90 días de 83% para la PNR y del 93% para la VPP y un riesgo de cataratas o glaucoma significativamente menor tras la PNR así como hospitalizaciones y discapacidad a largo plazo menos frecuentes tras la PNR (53). Además, estos autores reportan una mayor necesidad de inyecciones intravítreas en los pacientes sometidos a PNR (53)

Se ha reportado un mayor número de visitas post operatorias en el grupo de pacientes intervenidos por PNR vs VPP (13,51,53) sin embargo recalcan que este mayor número se debe a la necesidad de láser en la PNR en los primeros días posteriores a la intervención (13)

Algunos investigadores sugieren que para que la PNR adquiera popularidad como tratamiento de primera línea se requiere un cambio de paradigma en términos de

formación y práctica quirúrgica, que conlleven la optimización de la selección de los pacientes, la identificación y el tratamiento de las roturas y la maximización del volumen de toma de la cámara anterior y del tamaño de la burbuja, para asegurar el éxito del procedimiento y minimizar las complicaciones (13)

**Tabla 3.** Cuadro comparativo de los abordajes quirúrgicos para los desprendimientos de retina regmatogenos.

	Retinopexia	Vitrectomía pars plana	Cerclaje escleral
Manejo	Ambulatorio <sup>1</sup>	Quirujico <sup>3</sup>	Quirujico <sup>5</sup>
Preoperatorio	Requiere de un examen minucioso de la retina	Examen oftalmológico minucioso Ultrasonido de vítreo y retina Dilatación del ojo Procedimientos preoperatorios estandar	Examen oftalmológico minucioso Dilatación del ojo Procedimientos preoperatorios estandar
Tasa de exito inicial	75% <sup>2</sup>	85-88% <sup>2</sup>	85-88% <sup>2</sup>
Anestesia	No requiere <sup>1</sup>	General <sup>4</sup>	Local o general <sup>5</sup>
Ventajas	No provoca cambios en el error refractivo ni diplopía <sup>1</sup> Requiere menos equipo especializado <sup>3</sup>	Tasa de re-adherencia retinal superior Se puede realizar en parte inferior del ojo <sup>3</sup>	Se evita intervenir el vítreo
Riesgo de infección	Menor <sup>1</sup>	Mayor <sup>4</sup>	Mayor <sup>5</sup>
Resultados anatómicos	Tasa de reimplantación del 83% a los 90 días <sup>6</sup>	Tasa de reimplantación del 93% a los 90 días <sup>6</sup>	Tasa de reimplantación del 82% a los 6 meses <sup>7</sup>
Resultados funcionales	78.4*12.3 letras a los 6 meses <sup>3</sup>	68.5*17.8 letras a los 6 meses <sup>3</sup>	59.3*20 letras a los 6 meses <sup>7</sup> 0.16 (Snellen equivalent of 20/30) <sup>8</sup>
Recuperación	Recuperación ocular y sistémica más rápida <sup>1</sup>	2-4 semanas <sup>4</sup>	2-4 semanas <sup>5</sup>
Complicaciones	No adherencia de la retina relacionada con la elevación de la presión intraocular.	Aparición de cataratas <sup>3</sup> Re-desprendimiento retinal <sup>3</sup>	Perforación del globo ocular Hemorragia retrobulbar Neuropatía óptica
	Introducción de gas en la hialoides anterior. Presencia de gas subretinal. <sup>1</sup>	Daño al nervio óptico por aumento de presión intra-ocular <sup>4</sup> Defectos epiteliales en la cornea <sup>4</sup> Oclusión de de la arteria retinal central <sup>4</sup> Edema cystoide macular <sup>4</sup> Endoftalmitis <sup>4</sup> Neovascularización del iris <sup>4</sup> Glaucoma neovascular <sup>4</sup> Hemorragia supracoroidal <sup>4</sup>	Oclusión de de la arteria retinal central Perforación escleral Edema corneal Displopia Vitreorretinopatía proliferativa Sangrados Infecciones Aumento de presión intra-ocular Glaucoma Nuevos desgarros y desprendimientos retinales <sup>5</sup>
Fracasos	Se atribuyen a reapertura de los desgarros originales, nuevos desgarros o no detectados. <sup>1</sup>	Se atribuyen a complicaciones <sup>4</sup>	Se atribuyen a cerclaje inadecuado <sup>5</sup>
Costos	Bajo <sup>6</sup>	Alto <sup>6</sup>	Medio

1. Bharadwaj & Bhagat, 2024
2. Holz & Mieler, 2003
3. Hillier et al., 2019
4. Omari & Mahmoud, 2024
5. Kohli & Tripathy, 2023
6. Popovic 2023

## Discusión

En este estudio, se analizaron diferentes intervenciones para el tratamiento para el DRR, comparando la PNR, VPP y CE. Los resultados destacan diferencias significativas en términos de éxito anatómico, AV, calidad de vida postoperatoria, complicaciones y costos asociados.

La PNR se ha posicionado como un tratamiento menos invasivo y, en ciertos contextos, menos costoefectivo en comparación con la VPP y el CE. Sin embargo, su adopción varía considerablemente según la región y la práctica clínica. La VPP sigue siendo el procedimiento más común a nivel mundial, especialmente en los Estados Unidos, debido a su alta tasa de éxito anatómico. Respecto al éxito anatómico de las intervenciones analizadas, los estudios revisados indican que las intervenciones CE y la VPP tiene un porcentaje de éxito superior a las PNR, para las dos primeras intervenciones se ha reportado un porcentaje de éxito superior al 90% mientras que para la PNR este porcentaje oscila entre 67%-81% (3,13,50,51). Cabe recalcar que los estudios coinciden en que en una segunda intervención por PNR, el éxito anatómica aumenta significativamente superando el 90% de los casos y alcanzando los resultados de los otros procedimientos (13,50,51).

También, la evidencia disponible indica que el porcentaje de éxito de la PNR como procedimiento, ha aumentado significativamente en los estudios desarrollados después del 2015. (51)

Se revisó la efectividad del tratamiento en relación con la AV en los pacientes. En general, los estudios coinciden en que el procedimiento PNR es superior frente al cerclaje CE y la VPP (13,28,51). Algunos estudios indican resultados similares entre la PNR y los otros procedimientos, sin diferencias estadísticamente significativas. Hay evidencia de que para el procedimiento CE, una segunda intervención podría afectar de manera negativa la AV de los pacientes (51). También, la PNR podría ser superior en exploraciones de 6mm foveales y no foveales frente a los otros procedimientos (51). La PNR también ha mostrado menores niveles de metamorfopsia vertical y mejor funcionalidad visual a corto plazo (13,51)

La calidad de vida de los pacientes tras la intervención fue otra de las variables revisadas. Los resultados encontrados no son coincidentes respecto a los efectos según el procedimiento administrado. Se ha descrito resultados más favorables en cuanto a las funciones visuales y salud mental en pacientes intervenidos por PNR frente al procedimiento VPP (52) sin embargo, también pacientes sometidos a la PNR tratamiento han reportado mayores niveles de ansiedad (53). Comparando los tres procedimientos, los resultados más favorables en cuanto a la calidad de vida se han asociado con la intervención CE, sin diferencias significativas entre la PNR y la VPP (53).

Con respecto a las complicaciones post-quirúrgicas asociadas las intervenciones para el tratamiento del desprendimiento de la retina, las más comúnmente reportadas en la

literatura son: desarrollo de cataratas o necesidad de una intervención por cataratas, edema macular cistoíde, diplopía, aparición de la MER, desviación miópica y discontinuidad de la membrana limitante. La evidencia disponible coincide en que las complicaciones son más frecuentes en los procedimientos VPP y CE en comparación con la PNR (3,13,42,51).

Además, se reconoce que el procedimiento CE podría tener un mejor éxito anatómico, pero este podría verse acompañado de mayores efectos adversos para el paciente (50). Además, de un menor número de complicaciones, los hallazgos de este trabajo sugieren que los costos asociados al procedimiento de PNR son menores frente a las otras intervenciones, aún considerado el mayor número de citas o visitas medicas.

## Conclusiones

La PNR es una alternativa eficaz y menos invasiva para la reparación de DRR en comparación con la VPP y el CE. La PNR es una alternativa con mejores resultados para la AV de los pacientes frente a las alternativas VPP y el CE. La PNR ofrece tasas de éxito anatómico comparables a la VPP y al CE, con una menor morbilidad, menores complicaciones post-operatorias y menores costos asociados a la intervención. La selección adecuada de pacientes es crucial para maximizar el éxito de la PNR, siendo ideal para aquellos con desgarros retinianos superiores y sin PVR significativa. Permite, además, un manejo ambulatorio y una recuperación más rápida, lo que la convierte en una opción atractiva para pacientes y profesionales de la salud. Los resultados funcionales de la PNR

son particularmente favorables en casos de DRR con mácula on, mejorando la AV y reduciendo la incidencia de metamorfopsias. Estas conclusiones respaldan la implementación de un protocolo para la selección de pacientes candidatos a la PNR.

# Bibliografía

1. Hilton GF, Grizzard WS. Pneumatic Retinopexy: A Two-step Outpatient Operation without Conjunctival Incision. *Ophthalmology*. 1986;93(5):626–41.
2. Bhardwaj G, Connell PP, Campbell WG. Management of giant retinal tears using transscleral diode laser retinopexy and short-term postoperative tamponade with perfluoro-n-octane.
3. Márquez Falcón A, Cabanes Goy L, Ramos Ravelo Y, Castillo Bermúdez G. Retinopexia neumática para el tratamiento de desprendimientos regmatógenos de retina seleccionados [Internet]. Disponible en: <https://orcid.org/0000-0003-3417-7122>
4. George H, Hilton G. Pneumatic retinopexy: principles and practice. Vol. 44, Subhadra *Indian Journal of Ophthalmology* *Indian Journal of Ophthalmology*.
5. Fernández-Vega González A, Muni RH. The history of pneumatic retinopexy: have we come full circle? *Acta Ophthalmol*. el 1 de febrero de 2022;100(1):118–20.
6. Vaziri K, Schwartz SG, Kishor KS, Flynn HW. Tamponade in the surgical management of retinal detachment. Vol. 10, *Clinical Ophthalmology*. Dove Medical Press Ltd; 2016. p. 471–6.

7. Rosengren B. Results of treatment of detachment of the retina with diathermy and injection of air into the vitreous. *Acta Ophthalmol.* diciembre de 1938;16(4):573–9.
8. Chawla HB, Birchall CH. Intravitreal air in retinal detachment surgery. *Vol. 57.*
9. Kreissig I. Primary retinal detachment: A review of the development of techniques for repair in the past 80 years. *Vol. 6, Taiwan Journal of Ophthalmology.* Elsevier B.V.; 2016. p. 161–9.
10. Lincoff A, Haft D, Liggett P, Reifer C. Intravitreal Expansion of Perfluorocarbon Bubbles.
11. Tornambe PE, Hilton GF, Poliner LS, Brinton DA, Flood TP, Orth DH, et al. Pneumatic Retinopexy: A Multicenter Randomized Controlled Clinical Trial Comparing Pneumatic Retinopexy with Scleral Buckling. *Ophthalmology.* 1989;96(6):772–84.
12. Tornambe PE, Hilton GF, Brinton DA, Flood TP, Green S, Grizzard WS, et al. Pneumatic Retinopexy: Two-year Follow-up Study of the Multicenter Clinical Trial Comparing Pneumatic Retinopexy with Scleral Buckling. *Ophthalmology.* 1991;98(7):1115–23.
13. Hillier RJ, Felfeli T, Berger AR, Wong DT, Altomare F, Dai D, et al. The Pneumatic Retinopexy versus Vitrectomy for the Management of

Primary Rhegmatogenous Retinal Detachment Outcomes Randomized Trial (PIVOT). *Ophthalmology*. el 1 de abril de 2019;126(4):531–9.

14. Fundamentals and Principles of Ophthalmology 2 Basic and Clinical Science Course <sup>TM</sup> Published after collaborative review with the European Board of Ophthalmology subcommittee. 2023.
15. Kim SJ. Published after collaborative review with the European Board of Ophthalmology subcommittee Basic and Clinical Science Course <sup>TM</sup>. 2023.
16. Review of Ophthalmology.
17. Retinal detachment. 2014.
18. Donald J., D'Amico MD. clinical practice [Internet]. 2008. Disponible en: [www.nejm](http://www.nejm).
19. Borne MJ, Park A, Tasman W. Factors associated with rhegmatogenous retinal detachment. *Annals of Ophthalmology - Glaucoma*. mayo de 1998;30(3):157–60.
20. Sultan ZN, Agorogiannis EI, Iannetta D, Steel D, Sandinha T. Rhegmatogenous retinal detachment: A review of current practice in diagnosis and management. Vol. 5, *BMJ Open Ophthalmology*. BMJ Publishing Group; 2020.
21. Mitry D, Singh J, Yorston D, Rehman Siddiqui MA, Murphy AL, Wright AF, et al. The fellow eye in retinal detachment: Findings from the

- Scottish Retinal Detachment Study. British Journal of Ophthalmology. enero de 2012;96(1):110–3.
22. Kunikata H, Abe T, Nakazawa T. Historical, current and future approaches to surgery for rhegmatogenous retinal detachment. Vol. 248, Tohoku Journal of Experimental Medicine. Tohoku University Medical Press; 2019. p. 159–68.
  23. Melberg NS, Thomas MA. Nuclear Sclerotic Cataract after Vitrectomy in Patients Younger than 50 Years of Age. Ophthalmology. 1995;102(10):1466–71.
  24. Barrie T, Kreissig I, Heimann H, Holz ER, Mieler WF. Repair of a primary rhegmatogenous retinal detachment [Internet]. Disponible en: [www.bjophthalmol.com](http://www.bjophthalmol.com)
  25. Schachat AP. Ryan's retina.
  26. Chan CK, Lin SG, Nuthi ASD, Salib DM. Pneumatic Retinopexy for the Repair of Retinal Detachments: A Comprehensive Review (1986-2007). Surv Ophthalmol. septiembre de 2008;53(5):443–78.
  27. Irvine AR, Lahey JM. Pneumatic Retinopexy for Giant Retinal Tears. Ophthalmology. 1994;101(3):524–8.
  28. Tornambe PE. PNEUMATIC RETINOPEXY: THE EVOLUTION OF CASE SELECTION AND SURGICAL TECHNIQUE. A TWELVE-YEAR STUDY OF 302 EYES\*.

29. Kulkarni KM, Roth DB, Prenner JL. CURRENT VISUAL AND ANATOMIC OUTCOMES OF PNEUMATIC RETINOPEXY. Vol. 27, RETINA. 2007.
30. Chan CK, Lin SG, Nuthi ASD, Salib DM. Pneumatic Retinopexy for the Repair of Retinal Detachments: A Comprehensive Review (1986-2007). *Surv Ophthalmol.* septiembre de 2008;53(5):443–78.
31. Chen JC, Robertson JE, Coonan P, Blodi CF, Klein ML, Watzke RC, et al. Results and Complications of Pneumatic Retinopexy. *Ophthalmology.* 1988;95(5):601–8.
32. Algvere P, Hallnas K, Palmqvist BM. Success and complications of pneumatic retinopexy. *Am J Ophthalmol.* el 15 de octubre de 1988;106(4):400–4.
33. Folk JC, Sneed SR, Folberg R, Coonan P, Pulido JS. Early Retinal Adhesion from Laser Photocoagulation. *Ophthalmology.* 1989;96(10):1523–5.
34. Kain HL. Chorioretinal Adhesion After Argon Laser Photocoagulation [Internet]. Disponible en: <http://archophth.jamanetwork.com/>
35. Campochiaro PA, Kaden I, Vidaurri-Leal J, Glaser BM. Cryotherapy Enhances Intravitreal Dispersion of Viable Retinal Pigment Epithelial Cells [Internet]. Disponible en: <http://archophth.jamanetwork.com/>

36. Huang CY, Mikowski M, Wu L. Pneumatic retinopexy: an update. Vol. 260, Graefe's Archive for Clinical and Experimental Ophthalmology. Springer Science and Business Media Deutschland GmbH; 2022. p. 711–22.
37. Stewart S, Chan W. Pneumatic retinopexy: Patient selection and specific factors. Vol. 12, Clinical Ophthalmology. Dove Medical Press Ltd; 2018. p. 493–502.
38. Jun AS, Pieramici DJ, Bridges WZ. Clear corneal cataract wound dehiscence during pneumatic retinopexy. 2000.
39. Mudvari SS, Ravage ZB, Rezaei KA. RETINAL DETACHMENT AFTER PRIMARY PNEUMATIC RETINOPEXY. Vol. 29, RETINA. 2009.
40. Campochiaro PA, Kaden I, Vidaurri-Leal J, Glaser BM. Cryotherapy Enhances Intravitreal Dispersion of Viable Retinal Pigment Epithelial Cells [Internet]. Disponible en: <http://archopht.jamanetwork.com/>
41. Cowley M, Conway BP, Campochiaro PA, Kaiser D, Gaskin H. Causes of Proliferative Retinopathy Following Pneumatic Retinopexy [Internet]. Vol. 107, Arch Ophthalmol. 1989. Disponible en: <http://archopht.jamanetwork.com/>
42. Ramchand K, Hatef E, Sena DF, Fallano KA, Do D V. Pneumatic retinopexy versus scleral buckle for repairing simple rhegmatogenous

retinal detachments. En: Cochrane Database of Systematic Reviews. John Wiley & Sons, Ltd; 2010.

43. Sharma T. Post-Pneumatic Retinopexy Endophthalmitis: Management of Infection and Persistent Retinal Detachment. *Ophthalmic Surg Lasers Imaging*. 2010;1–2.
44. George Hilton BF, Tornambe PE. THE COMPLICATIONS OF PNEUMATIC RETINOPEXY\*. PhD (BY INVITATION. Douglas L. Taren;
45. 1988 - Macular Holes After Pneumatic Retinopexy.
46. 1997 - Vitrectomy for macular hole after pneumatic retinopexy.
47. Tunc M, Lahey JM, Kearney JJ, Lewis JM, Francis R. Cystoid macular oedema following pneumatic retinopexy vs scleral buckling. *Eye*. 2007;21(6):831–4.
48. Lee HN, Lin KH, Tsai HY, Shen YC, Wang CY, Wu R. Aniseikonia Following Pneumatic Retinopexy for Rhegmatogenous Retinal Detachment. *Am J Ophthalmol*. el 1 de noviembre de 2014;158(5):1056-1061.e2.
49. Paulus YM, Leung LS, Pilyugina S, Blumenkranz MS. Comparison of pneumatic retinopexy and scleral buckle for primary rhegmatogenous retinal detachment repair. *Ophthalmic Surg Lasers Imaging Retina*. el 1 de noviembre de 2017;48(11):887–93.

50. Chizzolini M, Martini F, Melis R, Montericcio A, Raimondi R, Allegrini D, et al. Pneumatic retinopexy versus scleral buckling for the management of primary rhegmatogenous retinal detachment. *Eur J Ophthalmol.* el 1 de enero de 2023;33(1):498–505.
51. Roshanshad A, Shirzadi S, Binder S, Arevalo JF. Pneumatic Retinopexy Versus Pars Plana Vitrectomy for the Management of Retinal Detachment: A Systematic Review and Meta-Analysis. Vol. 12, *Ophthalmology and Therapy.* Adis; 2023. p. 705–19.
52. Muni RH, Francisconi CLM, Felfeli T, Mak MYK, Berger AR, Wong DT, et al. Vision-Related Functioning in Patients Undergoing Pneumatic Retinopexy vs Vitrectomy for Primary Rhegmatogenous Retinal Detachment: A Post Hoc Exploratory Analysis of the PIVOT Randomized Clinical Trial. *JAMA Ophthalmol.* el 1 de agosto de 2020;138(8):826–33.
53. Popovic MM, Muni RH, Nichani P, Kertes PJ. Pars plana vitrectomy, scleral buckle, and pneumatic retinopexy for the management of rhegmatogenous retinal detachment: a meta-analysis. Vol. 67, *Survey of Ophthalmology.* Elsevier Inc.; 2022. p. 184–96.