

Universidad de Costa Rica
Sistemas de Estudios de Posgrado

Programa de Posgrado en Especialidades Médicas
Especialidad en Medicina Familiar y Comunitaria

Implementación de la dermatoscopia en la atención primaria para la
valoración de patología cutánea en la consulta de Medicina Familiar

Nombre del Residente

Shirley Brizuela Cruz

Tutor

Dr. Robert Mauricio Quirós Castillo

Médico Especialista en Medicina Familiar y Comunitaria

Asesores

Dra. Melissa Mustelier Cantero

Médico Especialista en Medicina Familiar y Comunitaria

2024, I Semestre

DEDICATORIA

Dedico este trabajo a mi amado esposo, Joshua Granados, cuyo amor inquebrantable, apoyo constante y presencia reconfortante han sido la piedra angular de mi trayectoria académica. Como mi compañero de vida, amigo y confidente, has sido mi mayor fuente de inspiración y fortaleza. Gracias por ser el pilar de nuestra familia, por tu entrega incondicional y por caminar a mi lado en cada paso de este viaje.

Asimismo, quiero expresar mi profundo agradecimiento a mi querida hermana, Laura Brizuela, cuyo apoyo incondicional y sacrificio desinteresado han sido fundamentales en mi camino hacia la realización de este proyecto. Tu incansable labor con mis hijos ha permitido que pueda enfocarme en mis estudios con tranquilidad y determinación. Eres un ejemplo de generosidad y dedicación, y te estoy eternamente agradecida por todo lo que has hecho por mí.

A ambos, Joshua y Laura, y a mis hijos Franco y Nicolás les dedico este logro, sabiendo que, sin su amor, apoyo y sacrificio, no habría sido posible alcanzarlo. Su presencia en mi vida ha sido un regalo invaluable, y este trabajo es un humilde tributo a su inquebrantable fe en mí. Que este logro sea también un reflejo del amor y la gratitud que siento hacia ustedes. ¡Gracias por ser mi fuente de inspiración y motivación constante!

AGRADECIMIENTO

"Quiero expresar mi más sincero agradecimiento a todas las personas que colaboraron en la realización de esta tesis, que representa un hito importante en mi camino hacia la Especialidad en Medicina Familiar y Comunitaria.

En primer lugar, quiero agradecer a Dios por permitirme llegar a cumplir esta meta, al Dr. Robert Quirós por su invaluable función como tutor de esta investigación y a la Dra Melissa Mustelie por su orientación experta, paciencia y dedicación fueron fundamentales para guiar y enriquecer este trabajo. Su compromiso con mi crecimiento académico y profesional ha sido una inspiración constante.

Además, mi gratitud se extiende a todos los profesionales, colegas y personas que contribuyeron con su conocimiento, experiencia y apoyo en cada etapa de este proceso. Sus aportes fueron cruciales para el desarrollo y la calidad de esta tesis.

Por último, quiero dedicar un profundo agradecimiento a Dios y a mi familia, amigos y seres queridos, cuyo amor, comprensión y ánimo incondicional fueron mi fuente de fuerza y motivación durante este desafiante viaje. Su apoyo fue fundamental para superar obstáculos y alcanzar este logro.

A todos ustedes, mi más sincero reconocimiento y gratitud. Este trabajo no habría sido posible sin su generosidad y colaboración. Que esta tesis sea un testimonio de nuestro esfuerzo colectivo y un tributo a la importancia de trabajar juntos en pro del bienestar de nuestras comunidades. ¡Gracias de todo corazón!"

ÍNDICE DE CONTENIDOS

Tabla de contenidos

| | |
|-----------------------------------|------|
| DEDICATORIA | ii |
| AGRADECIMIENTO | iii |
| ÍNDICE DE CONTENIDOS | iv |
| Tabla de contenidos..... | iv |
| Lista de Tablas | vi |
| RESUMEN | viii |
| ABSTRACT | ix |
| ABREVIATURAS | xi |
| Capítulo I. Marco conceptual..... | 1 |
| Capítulo 1. Marco conceptual..... | 2 |
| 1.1 Introducción..... | 2 |
| 1.2 Antecedentes | 3 |
| 1.2.1 Internacionales | 4 |
| 1.3 Marco Teórico | 11 |
| 1.3.1 Dermatoscopia | 12 |
| 1.3.2 Medicina familiar | 18 |
| 1.3.3 Lesiones Cutáneas | 23 |

| | |
|---|----|
| 1.3.4 Patologías Cutáneas | 24 |
| 1.3.5 Algoritmos Dermatoscópicos | 25 |
| 1.3.8 Indicaciones de la Dermatoscopia | 34 |
| 1.3.9 Implementación de la Dermatoscopia en la práctica de medicina familiar | 42 |
| 1.3.10 Implicaciones Clínicas de la Dermatoscopia | 45 |
| 1.4 Justificación..... | 48 |
| Capítulo II. Propósito | 50 |
| Capítulo 2. Propósito | 51 |
| 2.1 Planteamiento del problema | 51 |
| 2.2 Objetivo General | 52 |
| 2.3 Objetivos Específicos..... | 52 |
| Capítulo III. Metodología | 53 |
| Capítulo 3. Metodología | 54 |
| 3.1 Diseño: Tipo de investigación y enfoque..... | 54 |
| 3.1.1 Tipo de investigación | 54 |
| 3.2.2 Enfoque | 55 |
| 3.2 Población | 55 |
| 3.2.1 Criterios de Selección (inclusión y exclusión) | 55 |
| 3.2.2 Tamaño muestral | 57 |
| 3.2.3 Procedimientos de muestreo | 57 |

| | |
|--|-----|
| Capítulo IV. Resultados y análisis..... | 61 |
| Digital epiluminescencedermoscopy for pigmented cutaneous lesions, primary care physicians, and telediagnosis: a useful tool?..... | 96 |
| Capítulo V. Conclusiones y recomendaciones | 104 |
| Capítulo 5. Conclusiones y recomendaciones | 105 |
| 5.1 Conclusiones..... | 105 |
| 5.2 Recomendaciones | 106 |
| Capítulo VI. Bibliografía | 107 |
| BIBLIOGRAFÍA..... | 108 |
| Capítulo VII. Anexos | 114 |
| Anexos | 115 |
| Anexo 1: Recopilación y filtrado de artículos científicos | 116 |

Lista de Tablas

| | |
|--|-----|
| Tabla 1 <i>Criterios de inclusión y exclusión</i> | 56 |
| Tabla 2 Descripción del dermatoscopio y funciones de la dermatoscopia | 63 |
| Tabla 3 Principales patologías | 80 |
| Tabla 4 Algoritmos utilizados en dermatoscopia | 86 |
| Tabla 5 Recomendación de implementación | 96 |
| Tabla 6 Recopilación de artículos | 116 |

RESUMEN

La medicina familiar desempeña un papel esencial en el diagnóstico temprano de lesiones cutáneas, al ser el primer contacto del paciente con el sistema de salud. El cáncer de piel en Costa Rica representa un alto porcentaje de esas lesiones de piel y dentro de ellas el melanoma presenta una mortalidad elevada por lo que su detección temprana mejora su eventual pronóstico.

Para la identificación temprana de estas lesiones, la implementación del dermatoscopio en atención primaria ha mostrado un impacto positivo en cuanto a mejorar la precisión y capacidad diagnóstica de lesiones cutáneas, reduce las referencias innecesarias, disminuye la cantidad de procedimientos invasivos redundantes, además de reducir la carga emocional asociado a la incertidumbre de su diagnóstico.

El dermatoscopio es un implemento pequeño, portátil, con capacidad de ser utilizado por personal médico con una capacitación adecuada, que consta de un lente que proporciona un aumento de 10x lo que le permite la visualización de estructuras de la unión dermoepitelial, que no se pueden ver a simple vista. Existen algoritmos dermatoscópicos que se han desarrollado con evidencia para su aplicación en atención primaria, Se ha descrito desde 1987, cuando Pehamberg, Steiner y colegas describen por primera vez el análisis de patrones como un complemento al examen clínico de la piel. El más aceptado en atención primaria es el de los tres pasos, que facilita a los no expertos en dermatoscopia y se centran en diferenciar lesiones melanocíticas de las no melanocíticas, así como proporcionar una guía para la evaluación dermatoscópica hacia un diagnóstico específico.

Por lo que para lograr una implementación efectiva del dermatoscopio en atención primaria se recomienda promover la cultura que origine su adopción, proporcionar una formación adecuada y continua de los médicos de familia incluso en etapas de pregrado. Estas medidas contribuirían a la mejora en la detección temprana del cáncer de piel y optimización de los pacientes en los entornos de atención primaria.

Palabras Claves:

Dermatoscopia, dermoscopia, atención primaria, medicina familiar, patología cutánea, implementación, historia

ABSTRACT

Family medicine plays an essential role in the early diagnosis of skin lesions, as it is the patient's first contact with the health system. Skin cancer in Costa Rica represents a high percentage of these skin lesions and among them, melanoma has a high mortality rate, so its early detection improves its eventual prognosis.

For the early identification of these lesions, the implementation of the dermatoscope in primary care has shown a positive impact in terms of improving the precision and diagnostic capacity of skin lesions, reducing unnecessary referrals, reducing the number of unnecessary invasive procedures, in addition to reducing the burden emotional associated with the uncertainty of his diagnosis.

The dermatoscope is a small, portable implement, capable of being used by medical personnel with adequate training, which consists of a lens that provides 10x magnification, allowing visualization of structures of the dermoepithelial junction, which cannot be seen. naked eye. There are dermoscopic algorithms that have been developed with evidence for their application in primary care. They have been described since 1987, when Pehamberg, Steiner and colleagues first described pattern analysis as a complement to clinical skin examination. The most accepted in primary care is the tree-step procedure, which facilitates non-experts in dermoscopy and focuses on differentiating melanocytic from non-melanocytic lesions as well as providing a guide for dermoscopic evaluation towards a specific diagnosis.

Therefore, to achieve effective implementation of the dermatoscope in primary care, it is recommended to promote the culture that promotes its adoption, providing adequate and continuous training for family doctors even in undergraduate stages. These measures would contribute to the improvement in early detection of skin cancer and optimization of patients in primary care settings.

Keywords:

Dermatoscopy, dermoscopy, primary care, family medicine, skin pathology, implementation, history

“Esta Tesis fue aceptada por la Comisión del Programa de Estudios de Posgrado en Medicina Familiar y Comunitaria de la Universidad de Costa Rica, como requisito parcial para optar al grado y título de Especialista en el Programa de Posgrado de Medicina Familiar y Comunitaria”.

Dr Robert Quirós Castillo

Especialista en Medicina Familiar y Comunitaria

Tutor/Profesor Guía

Dra Melissa Mustelieir Cantero

Especialista en Medicina Familiar y Comunitaria

Lector 1

Dr Carlos Icaza Guardán

Especialista en Medicina Familiar y Comunitaria

**Director (a) Coordinador (a) Programa de Posgrado en la Especialidad en
Medicina Familiar y Comunitaria**

Shirley Brizuela Cruz

Sustentante

ABREVIATURAS

CBC: Carcinoma Basocelular

QA: Queratosis Actínica

CCE: Carcinoma de Células Escamosas

CNMD: Consensus Net Meeting on Dermoscopy

OR: Odds Ratio

PAPPS: Programa de Actividades de Prevención y Promoción de la Salud

TADA: Algoritmo dermatoscópico Amalgamado de Traige

Viernes 26 de abril del 2024

Señores
Miembros del Comité director de la Especialidad de Medicina Familiar y Comunitaria.
Autoridades respectivas y colaboradores del postgrado
Universidad de Costa Rica

Asunto: Aprobación de Trabajo Final de Graduación

Saludos cordiales.

La presente carta es para certificar que he guiado, revisado y aprobado en calidad de tutor, el trabajo final de graduación titulado "IMPLEMENTACIÓN DE LA DERMATOSCOPIA EN LA ATENCIÓN PRIMARIA PARA LA VALORACIÓN DE PATOLOGÍA CUTÁNEA EN LA CONSULTA DE MEDICINA FAMILIAR, A TRAVÉS DE UNA REVISIÓN BIBLIOGRÁFICA DE LA LITERATURA PUBLICADA EN INGLÉS Y/ O ESPAÑOL ENTRE 2004 A 2023",

realizado por la residente de la Especialidad de Medicina Familiar y Comunitaria: Dra Shirley Brizuela Cruz, residente de IV Año, Universidad de Costa Rica, con el objetivo de optar por el título de Médico Especialista en Medicina Familiar y comunitaria. El trabajo se adhiere y cumple con los requisitos solicitados por el postgrado respectivo y la Universidad de Costa Rica.

Según lo anterior, se solicita respetuosamente brindar espacio para la defensa del trabajo la fecha del viernes 26 de mayo de 2024.

Gracias por su colaboración.

Atentamente,

ROBERT MAURICIO QUIROS CASTILLO
(FIRMA)

Firmado digitalmente por
ROBERT MAURICIO
QUIROS CASTILLO (FIRMA)
Fecha: 2024.04.26
17:29:44 -06'00'

Dr. Robert Mauricio Quirós Castillo
Cod MED 5257
Cédula 204780039
Médico Especialista en Medicina Familiar y Comunitaria
Universidad de Costa Rica



UNIVERSIDAD DE
COSTA RICA

SEP Sistema de
Estudios de Posgrado

Autorización para digitalización y comunicación pública de Trabajos Finales de Graduación del Sistema de Estudios de Posgrado en el Repositorio Institucional de la Universidad de Costa Rica.

Yo, Shirley Brizuela Cruz, con cédula de identidad 110850364, en mi condición de autor del TFG titulado

"Implementación de la dermatoscopia en la atención primaria para la valoración de patología cutánea en la consulta de medicina Familiar "

Autorizo a la Universidad de Costa Rica para digitalizar y hacer divulgación pública de forma gratuita de dicho TFG a través del Repositorio Institucional u otro medio electrónico, para ser puesto a disposición del público según lo que establezca el Sistema de Estudios de Posgrado. SI NO *

*En caso de la negativa favor indicar el tiempo de restricción: _____ año (s).

Este Trabajo Final de Graduación será publicado en formato PDF, o en el formato que en el momento se establezca, de tal forma que el acceso al mismo sea libre, con el fin de permitir la consulta e impresión, pero no su modificación.

Manifiesto que mi Trabajo Final de Graduación fue debidamente subido al sistema digital Kerwá y su contenido corresponde al documento original que sirvió para la obtención de mi título, y que su información no infringe ni violenta ningún derecho a terceros. El TFG además cuenta con el visto bueno de mi Director (a) de Tesis o Tutor (a) y cumplió con lo establecido en la revisión del Formato por parte del Sistema de Estudios de Posgrado.

INFORMACIÓN DEL ESTUDIANTE:

Nombre Completo: Shirley Brizuela Cruz

Número de Carné: 990674 Número de cédula: 110850364

Correo Electrónico: shilobric@gmail.com

Fecha: 17 Mayo 2024 Número de teléfono: 88321003

Nombre del Director (a) de Tesis o Tutor (a): Dr. Robert Mauricio Quirós Castillo

FIRMA ESTUDIANTE

Nota: El presente documento constituye una declaración jurada, cuyos alcances aseguran a la Universidad, que su contenido sea tomado como cierto. Su importancia radica en que permite abreviar procedimientos administrativos, y al mismo tiempo genera una responsabilidad legal para que quien declare contrario a la verdad de lo que manifiesta, puede como consecuencia, enfrentar un proceso penal por delito de perjurio, tipificado en el artículo 318 de nuestro Código Penal. Lo anterior implica que el estudiante se vea forzado a realizar su mayor esfuerzo para que no sólo incluya información veraz en la Licencia de Publicación, sino que también realice diligentemente la gestión de subir el documento correcto en la plataforma digital Kerwá.

M. Ed. Lucía Herrera Chaves
Filología UCR

Universidad de Costa Rica
Sede Rodrigo Facio

Yo, Lucía Herrera Chaves, docente de Castellano y Literatura, así como filóloga española de la Universidad de Costa Rica; con cédula de identidad número 304330042, inscrita en el Colegio de Licenciados y Profesores, con el carné de colegiado número 090247, hago constar que he revisado el informe final del Trabajo Final de Graduación:

“Implementación de la dermatoscopia en la atención primaria para la valoración de patología cutánea en la consulta de Medicina Familiar”

De la autoría de la estudiante Shirley Brizuela Cruz.

Se extiende la presente certificación a solicitud de los interesados, en la ciudad de Heredia a los veintiocho días del mes de abril del año dos mil veinticuatro. La filóloga no se hace responsable de los cambios que se introduzcan al trabajo, posterior a su revisión.



Lucía Herrera Chaves

Teléfono 62-66-40-67
Correo: norelu27@hotmail.com

Capítulo I. Marco conceptual

Capítulo 1. Marco conceptual

1.1 Introducción

La piel es el órgano más grande del cuerpo humano y refleja una amplia variedad de condiciones de salud, desde problemas dermatológicos simples hasta enfermedades sistémicas complejas. En el contexto de la medicina familiar y comunitaria, los médicos desempeñan un papel esencial en el diagnóstico temprano de lesiones cutáneas que podrían ser potencialmente malignas al ser el primer punto de contacto del paciente con el sistema de salud. Micali et al (2015), la frecuencia del cáncer de piel, tanto en Costa Rica como a nivel global, muestra una persistente y evidente elevación, abarcando tantos melanomas como cánceres de piel no melanoma durante las últimas décadas. El melanoma representa sólo el 4% del cáncer de piel, pero explica el 75% de la mortalidad por esta causa. El pronóstico depende de la etapa al diagnóstico, por lo que es importante un diagnóstico precoz

La identificación temprana de estas lesiones es fundamental para la eficacia del tratamiento y el pronóstico de la enfermedad, lo cual destaca la importancia de adoptar herramientas avanzadas de diagnóstico, como la dermatoscopia, en la atención primaria.

La introducción del dermatoscopio potencia la habilidad para identificar lesiones en fases iniciales a través de una observación directa, facilitando la mejora en la priorización de tratamientos y la optimización de los servicios de salud. Adicionalmente Wu et al. (2015), indican que la dermatoscopia ha mejorado la precisión en el diagnóstico de lesiones con características premalignas y malignas en la piel, impactando positivamente en la atención primaria al mejorar la resolución de patologías cutáneas, aumentar la capacidad diagnóstica y reducir las referencias innecesarias a niveles superiores, incluso disminuyendo procedimientos invasivos no necesarios.

Al ser los médicos de medicina familiar y comunitaria a menudo el primer punto de contacto para los pacientes con problemas dermatológicos, su capacitación en dermatoscopia puede tener un impacto significativo en la detección precoz de lesiones sospechosas de cáncer de piel y en la derivación oportuna a especialistas dermatológicos para una evaluación más exhaustiva y un tratamiento adecuado. En este contexto, la dermatoscopia emerge como una herramienta invaluable para el abordaje inicial de lesiones cutáneas, tanto benignas como malignas. Esta tesis explora la necesidad de que los médicos de medicina familiar y comunitaria adquieran conocimientos sólidos en dermatoscopia, fortaleciendo así su capacidad para diagnosticar de manera precisa y oportuna diversas afecciones dermatológicas, y brindando una atención integral desde el primer encuentro con el paciente.

1.2 Antecedentes

La dermatoscopia es una ciencia que inicio en los siglos XVIII Y XIX de una forma descriptiva, hasta el inicio del microscopio que se utilizó como técnica para observar vasos capilares del lecho ungueal (Petrus Borrelius, 1620-1689), posteriormente se decide agregar luz a la exploración para detectar capas más profundas de la piel, por Paul Gerson Unna y desde 1893 hasta la actualidad, donde la tecnología permite por diferentes métodos, poder aumentar calidad de imágenes y precisión diagnósticas de estas.

En 1987, Pehamberg utilizó la dermatoscopia para estudiar un elevado número de lesiones pigmentadas y describió los parámetros y patrones que han sentado las bases del método diagnóstico llamado “análisis de patrones” y fue hasta el año 2000, que Argenziano y Soyer promovieron la organización de una Reunión de Consenso Virtual Vía Internet llamada “Consensus Net Meeting on Dermoscopy” (CNMD), con la que se pretendía afinar la terminología dermatoscópica y evaluar las diferentes estructuras dermatoscópicas, así como diferentes métodos diagnósticos.

En las últimas décadas los médicos de familia en muchas ocasiones son el primer contacto con los pacientes con diversas enfermedades dermatológicas, lo que ha incursionado en el abordaje de las principales patologías de la piel, para poder brindar una descripción detallada sobre los diferentes padecimientos, además de ampliar la posibilidad diagnóstica entre patologías benignas y malignas de la piel.

La Atención Primaria puede ser una herramienta de gran utilidad para el manejo diagnóstico de las lesiones hiperpigmentadas y para el diagnóstico precoz del melanoma maligno (D. Palacios, 2015).

Por otro lado, el uso de la dermatoscopia mejora la capacidad de los médicos de atención primaria para clasificar las lesiones sugestivas de cáncer de piel sin aumentar el número de consultas innecesarias (Giuseppe Argenziano, 2006).

Para el caso de la presente investigación, se tiene la limitante que, al revisar las diferentes bases de datos digitales en Costa Rica, no se encontraron publicaciones relacionadas a la dermatoscopia en atención primaria; dado esto, se establecieron solamente antecedentes internacionales.

1.2.1 Internacionales

Piccolo D (2002), realizó un estudio donde se compara la capacidad diagnóstica ante lesiones pigmentadas entre un dermatoscopista con experiencia vs. clínico con experiencia en dermatoscopia y versus un programa diagnóstico de un sistema de dermatología digital. Se incluyeron trescientas cuarenta y una lesiones cutáneas melanocíticas pigmentadas y no melanocíticas.

Todas las lesiones fueron extirpadas quirúrgicamente y examinadas histopatológicamente. Se encontró que la sensibilidad fue alta para el dermatoscopista y el sistema digital (92%) y baja para el dermatólogo clínico (69%); la especificidad diagnóstica fue alta para el dermatoscopista (99%) y para el clínico experto (94%), y baja para el sistema computarizado (74%); y, por último, el

porcentaje de falsos positivos fue notablemente alto para el análisis computarizado (26%) comparado con el dermatoscopista (0-6%) y el clínico inexperto (5.5%).

Lo anterior implica que la dermatoscopia se puede considerar un paso intermedio entre la dermatología clínica y la dermatopatología, con un costo ampliamente inferior, y mayor inmediatez lo cual repercuten tanto en la satisfacción del paciente, como en los presupuestos hospitalarios. Además, se demuestra la superioridad en la certeza diagnóstica de la dermatoscopia frente a la exploración clínica. El hecho de que en el 89% de los pacientes se mantuvo el diagnóstico clínico-dermatoscópico implica que el valor predictivo positivo de esta prueba fue del 95.7%.

Pitarch (2015), presentó su trabajo de investigación llamado “Dermatoscopia del Carcinoma Basocelular (CBC): diagnóstico precoz, detección de recidiva e identificación de subtipos histológicos”, para optar por el título de Doctor de la Universidad de Valencia, España.

Su objetivo general fue describir los hallazgos dermatoscópicos en Carcinoma Basocelular (CBC) de pequeño tamaño y en CBC recurrente. La metodología utilizada fue cualitativa y se utilizó como datos de recolección de información documentada de pacientes. Los pacientes en este escenario son aquellos que han sido diagnosticados con carcinoma basocelular (CBC). El estudio de Pitarch (2015), se enfoca en la dermatoscopia como una herramienta para el diagnóstico precoz, estudio que se llevó a cabo en el ámbito de la dermatología para la detección de recidiva e identificación de subtipos histológicos de este tipo de cáncer de piel.

El escenario de los pacientes descrito en este artículo se centra en los hallazgos dermatoscópicos en diferentes subtipos de carcinoma basocelular (CBC). El artículo detalla varias estructuras dermatoscópicas observadas en diferentes tipos de CBC, incluyendo estructuras pigmentarias, vasculares y otros rasgos. Estas estructuras ayudan a diagnosticar y diferenciar entre varios subtipos histológicos de CBC.

En los resultados obtenidos, en el contexto del análisis de regresión logística, se define la variable de respuesta como dicotómica, indicando si el carcinoma es pequeño o no. Las variables explicativas comprenden la presencia de diversas estructuras dermatoscópicas, evaluadas según el criterio de los dos investigadores. Para cada variable incorporada en el modelo, se presentan los resultados de este, incluyendo la razón de momios (en inglés Odds- Ratio, u OR), junto con sus intervalos de confianza al 95%.

Se concluye que la consistencia entre observadores presenta variabilidad significativa para las diversas estructuras dermatoscópicas. Se destaca una correlación excelente en la identificación de la ulceración y del velo azul blanquecino. Asimismo, se observa una correlación muy buena en las estructuras pigmentadas, como glóbulos, nidos y puntos azul-gris, así como en estructuras concéntricas, áreas en rueda de carro y en hoja de arce. No obstante, la correlación se clasifica como buena, moderada o pobre para la gran mayoría de estructuras vasculares y las estructuras blancas brillantes.

La identificación de la ulceración y del velo azul blanquecino, así como la correlación muy buena en las estructuras pigmentadas, subraya la importancia de ciertos aspectos en la interpretación dermatoscópica. Sin embargo, la clasificación variada, desde buena hasta pobre, para la mayoría de las estructuras vasculares y blancas brillantes señala áreas específicas que podrían necesitar mayor atención y estandarización en el uso de la dermatoscopia en la práctica médica. Esta conclusión sugiere la necesidad de protocolos claros y entrenamiento específico para garantizar una interpretación más consistente y precisa de las lesiones cutáneas.

Guevara (2015), desarrolló su trabajo de investigación “Utilidad de la dermatoscopia para el diagnóstico de carcinoma basocelular en pacientes con diagnóstico clínico que acuden a la consulta externa de dermatología de los hospitales: Carlos Andrade Marín, dermatólogo Gonzalo González y de especialidades de las Fuerzas Armadas n°1, 2014.”, para optar por el título de Postgrado de Dermatología de la Universidad Central del Ecuador.

Su objetivo general se basó en establecer la utilidad, en cuanto a su certeza diagnóstica, de la dermatoscopia en el diagnóstico del carcinoma basocelular en la consulta externa de dermatología de los Hospitales: Carlos Andrade Marín, Dermatológico Gonzalo González y de Especialidades Fuerzas Armadas N°1, 2014. La metodología utilizada fue descriptiva, de diseño transversal y naturaleza epidemiológica y clínica no controlada. Se llevó a cabo en una muestra de 100 pacientes que acudieron a la consulta externa de los servicios de dermatología de varios hospitales en Quito durante el año 2014.

El proceso de recopilación de datos se llevó a cabo mediante el uso de formularios. Como resultado de una muestra de 100 pacientes diagnosticados clínicamente con carcinoma basocelular (CBC), se identificaron 13 casos como falsos positivos mediante el diagnóstico histopatológico. Se concluyó que los verdaderos positivos detectados mediante la combinación de diagnóstico clínico y dermatoscópico superaron en solo 2 unidades a los detectados únicamente mediante diagnóstico histológico, resultando en una disminución de 9 unidades a favor del diagnóstico exclusivamente clínico. Esto condujo a una sensibilidad del 98.89% en el estudio.

Como conclusión, se ha evidenciado la utilidad de la dermatoscopia en el diagnóstico del carcinoma basocelular en pacientes que han recibido un diagnóstico clínico y han acudido a la consulta externa de dermatología. Los resultados obtenidos al analizar la concordancia entre el diagnóstico clínico e histopatológico del carcinoma basocelular, así como entre el diagnóstico clínico dermatoscópico e histopatológico, revelan la superioridad del diagnóstico clínico dermatoscópico en términos de precisión y valor predictivo.

Garzaro (2016), desarrolló su trabajo de investigación "Comparación del dermatoscopio y biopsia en el diagnóstico de lesiones pigmentadas de la piel", para optar por el título de Licenciatura de Médico y Cirujano de la Universidad de San Carlos de Guatemala. El objetivo general de este trabajo fue comparar el uso del dermatoscopio y biopsia en el diagnóstico de lesiones pigmentadas de la piel, en

pacientes que consultaron a Centro Dermatológico Villanueva Sáenz entre enero y diciembre del 2015.

Para esto se utilizó la metodología de estudio transversal retrospectivo de concordancia, realizado mediante revisión aleatoria de 131 expedientes clínicos. Entre los resultados más relevantes se destaca que de los 131 pacientes incluidos en el estudio, 70 (53.44%) eran de género masculino, con una proporción de 1.4:1 en comparación con los pacientes de género femenino. La edad promedio de la muestra fue de 52 años. En cuanto a la ubicación de las lesiones, se observó que el 54% de estas se localizaron en el rostro, siendo la nariz la región más afectada, con un 38.8% de las lesiones.

Los patrones dermatoscópicos más comunes fueron fisuras para las Queratosis Seborreicas (QS), parche blanco para el dermatofibroma (D), hojas de arce para el Carcinoma basocelular (CBC), glóbulos pigmentados y red atípica para los Nevos Displásicos, así como estructuras romboidales, múltiples colores, patrón vascular atípico y áreas desestructuradas para los diferentes tipos de Melanomas. Los diagnósticos incluyeron 25 casos de QS (19.08%), 14 de D (10.69%), 10 de Nevos Displásicos (7.63%), 1 de Melanoma Nodular (0.76%), 1 de Melanoma Diseminación Superficial (0.76%) y 1 de Melanoma Acral Lentiginoso (0.76%). El Índice de Kappa calculado fue de 0.9698, indicando un alto grado de concordancia en las evaluaciones dermatoscópicas.

Como conclusión se determina que la mayor parte de los pacientes se encuentra en el rango de edad de 41 a 50 años y son predominantemente del género masculino. Las lesiones tienden a manifestarse principalmente en el rostro, y sus patrones dermatoscópicos varían según el diagnóstico específico. En su mayoría, estas lesiones resultan ser benignas. Se observa una correspondencia entre los resultados de ambos métodos diagnósticos, lo que respalda la consideración de la dermatoscopia como un procedimiento valioso y útil en la gestión de pacientes que presentan lesiones pigmentadas en la piel. Esta información demográfica proporciona una comprensión específica del perfil de los pacientes que podrían ser evaluados en una consulta de medicina familiar.

La identificación de que las lesiones tienden a manifestarse principalmente en el rostro y que sus patrones dermatoscópicos varían según el diagnóstico específico agrega una capa valiosa de detalle y complejidad a la evaluación de estas lesiones. La observación de que la mayoría de estas lesiones resultan ser benignas es fundamental para orientar la práctica clínica en medicina familiar, donde el enfoque en la detección temprana y la gestión adecuada de lesiones cutáneas es crucial.

Lugo (2018), implementó su trabajo “Elaboración de un atlas de dermatoscopia digital de lesiones no melanocíticas y melanoma. servicio de dermatología de la ciudad hospitalaria “DR. Enrique Tejera”. Valencia 2017- 2018”, para optar por el título de Especialista en Dermatología de la Universidad de Carabobo de España.

Su objetivo general consistió en elaborar un atlas de dermatoscopia digital con las lesiones no melanocíticas y melanoma. La metodología utilizada fue de tipo proyecto factible, la población estuvo conformada por 50 pacientes y la muestra por 16 pacientes con lesiones no melanocíticas y melanoma, evaluados en la consulta de dermatología, Ciudad Hospitalaria “Dr. Enrique Tejera”, durante el periodo junio 2017- junio 2018. Se utilizó un dermatoscopio digital, se analizaron y procesaron las imágenes con el software ImageJ.

Se observó que los médicos generales carecen de conocimiento sobre las ventajas de la dermatoscopia como herramienta complementaria en la consulta médica, así como de la importancia de disponer de material iconográfico de apoyo y entrenamiento adecuado para utilizar la técnica de manera correcta. Asimismo, se evidenció la existencia de patrones dermatoscópicos y su correlación con los hallazgos histopatológicos.

La conclusión de este trabajo es que la dermatoscopia se posiciona como una técnica esencial no solo para la evaluación y diagnóstico de lesiones pigmentadas, ya sean benignas o malignas, sino también para una variada gama de enfermedades inflamatorias e infecciosas. Se recomienda su inclusión tanto en

los programas de formación en dermatología como en los entrenamientos destinados a médicos generales. En el contexto de la medicina familiar, donde los médicos pueden enfrentarse a diversas afecciones dermatológicas, la recomendación de incluir la dermatoscopia en los programas de formación en dermatología y en los entrenamientos para médicos generales subraya su importancia como herramienta diagnóstica. La dermatoscopia no solo se presenta como una técnica valiosa para la detección de lesiones pigmentadas, sino que también se destaca su utilidad en el abordaje de enfermedades inflamatorias e infecciosas de la piel.

Campos et al (2023), implementaron su trabajo de investigación “Estudio descriptivo del uso del dermatoscopio por enfermería en el diagnóstico precoz de lesiones cutáneas” cuyo objetivo general fue evaluar la efectividad del uso del dermatoscopio por enfermería y su contribución al diagnóstico precoz de lesiones cutáneas malignas. Se utilizó la metodología descriptivo transversal de pacientes a los que se les tramita una teleconsulta a dermatología por personal médico formado en el uso y reconocimiento de lesiones cutáneas mediante dermatoscopia.

Estos pacientes fueron atendidos durante octubre de 2019 y abril de 2022, se les realizó una teleconsulta por sospecha de la malignidad clínica y dermatoscópica de las lesiones circunscritas cutáneas, mucosas y de anexos cutáneos. Como resultado se obtuvo que de las 61 teleconsultas llevadas a cabo, 23 se enfocaron en lesiones melanocíticas, de las cuales 14 fueron consultadas como nevus, mostrando una correlación del 100% con la evaluación de la unidad de dermatología. En cuanto a las lesiones melanomas, se consultaron 9, de las cuales 4 fueron confirmadas histológicamente.

En el caso de las lesiones no melanocíticas, se realizaron 38 consultas. De estas, 22 fueron identificadas como carcinoma basocelular (CBC), y 21 de ellas obtuvieron confirmación histológica. Además, se consultaron 4 queratosis actínicas, 4 carcinomas escamosos, todos confirmados histológicamente, así como 3 queratosis seborreicas, 2 granulomas piógenos y 1 caso de psoriasis. Cabe

destacar que estas últimas lesiones coincidieron con el diagnóstico de dermatología, pero no se les realizó estudio histológico.

Como conclusión se determinó que la dermatoscopia es una técnica sencilla, rápida, barata y no invasiva que resulta de gran utilidad para el diagnóstico de múltiples lesiones cutáneas benignas y malignas. Un personal médico cualificado en el manejo del dermatoscopio y en la valoración de múltiples patrones dermatoscópicos beneficia en gran medida el diagnóstico precoz de lesiones malignas como el carcinoma basocelular, carcinoma espinocelular y melanoma entre otros.

La conclusión respalda la implementación de la dermatoscopia en la práctica clínica al subrayar sus beneficios en el diagnóstico precoz de lesiones malignas, como el carcinoma basocelular, carcinoma espinocelular y melanoma. Además, la mención de la importancia de contar con personal capacitados en el manejo del dermatoscopio y en la interpretación de patrones dermatoscópicos destaca la necesidad de formación específica en el ámbito de la medicina familiar.

1.3 Marco Teórico

El marco teórico es un componente esencial en cualquier trabajo de investigación debido a su función multifacética. Sirve para contextualizar el problema de investigación, proporcionar una fundamentación conceptual sólida mediante la revisión de la literatura existente, orientar la metodología de investigación, identificar brechas y preguntas de investigación, fortalecer la credibilidad y rigor científico, facilitar el análisis e interpretación de resultados, y demostrar la contribución única al conocimiento científico. El marco teórico guía y justifica cada aspecto del estudio, estableciendo una base sólida para la investigación y facilitando su integración en el cuerpo existente de conocimiento.

1.3.1 Dermatoscopia

Aunque existen diferentes términos para referirse a esta técnica, el más utilizado en lengua castellana es dermatoscopia (dermatoscopy), que fue propuesto por Saphier en 1920. Otros términos también utilizados son: dermoscopia (dermoscopy, éste es el término más utilizado en lengua inglesa), microscopia de superficie (surface microscopy), microscopia de epiluminiscencia (epiluminiscence Light microscopy) y microscopia de luz incidente (incident Light microscopy) (Roldan, 2014).

La dermatoscopia se convierte en una herramienta esencial para la evaluación detallada de lesiones cutáneas en el ámbito de la medicina familiar. La investigación se centra en examinar cómo la implementación de la dermatoscopia en la práctica de la medicina familiar puede mejorar la precisión diagnóstica de diversas afecciones dermatológicas, permitiendo a los médicos familiares identificar patrones específicos y características que podrían indicar la naturaleza benigna o maligna de las lesiones cutáneas.

1.3.1.1 Definición y origen de la dermatoscopia

La dermatoscopia, es una técnica diagnóstica no invasiva in vivo que magnifica la piel de manera que el color y la estructura de la epidermis, la unión dermoepidérmica y la dermis papilar se vuelven visibles. Este color y estructura no se pueden ver a simple vista. (Peter, 2020).

“La dermatoscopia es un examen sencillo que realiza el dermatólogo con herramientas que permiten analizar estructuras de la piel que no se ven a simple vista”. (Delgado, 2021, p.1).

La mención de herramientas especializadas que permiten analizar estructuras de la piel no visibles a simple vista subraya la capacidad única de esta técnica para proporcionar una visión más detallada y profunda de las lesiones cutáneas. Esta cita resalta la importancia de la técnica como una herramienta

valiosa para los profesionales de la salud en la evaluación precisa de afecciones dermatológicas. Su carácter sencillo sugiere que la dermatoscopia podría integrarse efectivamente en la práctica de la medicina familiar, ofreciendo una herramienta adicional para mejorar la detección y el diagnóstico de lesiones cutáneas.

La dermatoscopia es una técnica muy antigua, pero su utilización y verdadera relevancia cobró fuerza en el siglo XX, en especial para la diferenciación y diagnóstico de tumores cutáneos benignos y malignos. En la actualidad es una herramienta imprescindible para el dermatólogo, pues demostró su eficacia para aumentar la certeza diagnóstica en gran cantidad de enfermedades cutáneas, en especial para la detección temprana del melanoma. (Vega y Mercadillo, 2014, p.6).

La cita hace relevancia en que la técnica demostró su eficacia para aumentar la certeza diagnóstica, especialmente en la detección temprana del melanoma, resalta su relevancia en el ámbito médico. El uso de la dermatoscopia en la valoración de lesiones cutáneas en la consulta de medicina familiar, esta cita enfatiza la posición esencial de la dermatoscopia como una herramienta imprescindible para los dermatólogos. La referencia a su historia y evolución sugiere una trayectoria rica en avances y descubrimientos, lo que respalda la idea de que la técnica ha ido ganando importancia a lo largo del tiempo, convirtiéndose en un elemento fundamental en la práctica dermatológica moderna.

El dermatoscopio convencional es un estereomicroscopio o microscopio manual que permite la amplificación de la imagen, ya que tiene incorporada una óptica de aumento (lente o campos de visión de entre 10 y 25mm con aumentos normalmente de x10) y una fuente de luz. Así mismo permite la disminución de la reflexión y la refracción de la luz por parte de la epidermis, ya sea porque se utiliza una interfase líquida o por que el instrumento está dotado de luz polarizada. Con ello, el dermatoscopio posibilita la observación de estructuras anatómicas de la epidermis o de la dermis papilar que no son visibles a simple vista. (Fitzpatrick TB 2009).

1.3.1.2 Desarrollo histórico de la técnica

El desarrollo técnico de la dermatoscopia ha experimentado avances significativos a lo largo del tiempo. Inicialmente, la dermatoscopia se realizaba con dispositivos simples, como lupas manuales, para examinar lesiones cutáneas. Sin embargo, con los avances tecnológicos, se han desarrollado dermatoscopios digitales, que son instrumentos más sofisticados con iluminación polarizada y capacidad para capturar imágenes de alta resolución. Estos dispositivos permiten una visualización más detallada de las estructuras de la piel y facilitan la documentación de las lesiones para su seguimiento a lo largo del tiempo.

La dermatología nace en Europa en los siglos XVIII y XIX, primariamente de una forma descriptiva, es decir se describía lo que el ojo humano veía, ayudado por lentes de aumento. En su intento por ver y llegar más allá, aparece el microscopio, el cual permite visualizar las alteraciones tisulares convirtiéndose actualmente en una subespecialidad dermatológica inseparable de la clínica, la dermatopatología. (Briones, Uraga, Uraga 2018, p.1).

Pierre Boreal (Petrus Borrelius, 1620-1689) fue un médico, botánico y alquimista francés pionero en el uso del microscopio. Fue el primero que utilizó esta técnica para observar los vasos capilares del lecho ungueal con un microscopio. Estas observaciones fueron reproducidas en 1879 Carl Hueter, cirujano alemán, reportó estudios de los capilares del labio inferior con la ayuda de una lupa y luz artificial.

En 1878, Ernst Karl Abbe, optometrista y físico alemán, junto con Carl Zeiss, fabricante de microscopios, idearon la aplicación de aceite de cedro en lugar de agua en base a los estudios de refracción para incrementar la resolución de los microscopios. Este hecho fue relevante en 1893 para Paul Gerson Unna, al reconocer que las capas superiores de la epidermis bloqueaban la penetración de la luz, y decidió utilizar aceites solubles. A este procedimiento se le llamó diascopia.

En la década de 1950, Goldman llevó a cabo un estudio sistemático de lesiones cutáneas hiperpigmentadas utilizando un microscopio, lo que dio origen al término "dermoscopia". Posteriormente, en 1971, la Dra. Rosa Mackie describió por primera vez la utilidad de la microscopía de superficie en el diagnóstico preoperatorio de lesiones tumorales pigmentadas. Esto condujo al desarrollo de técnicas como la microscopia epiluminiscente y la microscopía de superficie, que establecieron la correlación entre las estructuras dermoscópicas y los hallazgos histopatológicos.

En 1981, Fritsch y Pechlaner realizaron estudios preoperatorios de lesiones pigmentadas utilizando gotas de aceite de cedro y un estereomicroscopio, mientras que, en 1990, Kreuzsch y Rassner desarrollaron un estereomicroscopio binocular portátil. Desde entonces, ha habido un desarrollo significativo en el diseño y la variedad de dermatoscopios disponibles, incluyendo dispositivos portátiles, estereomicroscopios y sistemas informáticos de evaluación y registro de lesiones.

En 1987, Pehamberg, Steiner y sus colegas describieron por primera vez el análisis de patrones en dermoscopia como una ayuda diagnóstica para complementar el examen clínico de las lesiones pigmentadas de la piel, utilizaron la dermatoscopia para estudiar un elevado número de lesiones pigmentadas y describió los parámetros y patrones que han sentado las bases del método diagnóstico llamado "análisis de patrones".

En 1989, Braun-Falco y colaboradores desarrollaron los primeros aparatos manuales de dermatoscopia, lo que supuso un gran logro para su utilización en la práctica clínica diaria. El dermatoscopio "de bolsillo" es un instrumento pequeño, relativamente económico y fácil de utilizar que ofrece una óptica monocular, una imagen en dos dimensiones y pocos aumentos (generalmente, 10x) (Rodrigo, R, 2014).

En 1994, Stolz desarrolló la regla ABCD, sustentada en los criterios de asimetría (A), borde (B), color (C) y diferentes estructuras (D). En el siglo XXI, Menzies describió un nuevo método para diagnosticar el melanoma maligno a partir

de criterios positivos y negativos, con una sensibilidad de 92% y una especificidad del 71% (regla de los once puntos).

Argenziano simplificó el análisis de patrones original con siete criterios (regla de los siete puntos). Soyer y Argenziano redujeron aún más la lista: sintetizaron el análisis de patrones original a tres puntos (regla de los tres puntos).

La primera gran conferencia sobre microscopia de la piel, a cargo de Josef Smolle y WilhemStolz, fue celebrada en 1989 en Hamburgo.

Durante el año 2000, se llevó a cabo una reunión de consenso virtual denominada Consensus Net Meeting on Dermoscopy, donde especialistas de todo el mundo evaluaron numerosas lesiones pigmentadas cutáneas y validaron un método conocido como algoritmo en 2 etapas. (D. Palacios, 2017).

La contextualización histórica proporciona una base para comprender cómo la dermatología ha avanzado desde una aproximación descriptiva hasta la incorporación de tecnologías como el microscopio. Esta evolución destaca la importancia de la visualización detallada de las alteraciones cutáneas, un aspecto fundamental que se relaciona directamente con el uso de la dermatoscopia en la valoración de lesiones cutáneas en la medicina familiar. La cita subraya la transformación de la disciplina dermatológica y su conexión con la dermatopatología, subrayando la relevancia de las herramientas visuales avanzadas en la práctica clínica.

La referencia a la microscopia de la superficie de la piel y el estudio de los vasos sanguíneos y pliegues de las uñas resalta la atención temprana en la observación detallada de las características dermatológicas.

1.3.1.3 Tipos de dermatoscopia y sus características

Comprender los diferentes tipos de dermatoscopios y sus características es esencial para evaluar la eficacia y la aplicabilidad de estas herramientas en el ámbito de la medicina familiar. La variedad de dermatoscopios disponibles, desde

modelos manuales hasta dispositivos digitales con capacidades avanzadas, impacta directamente en la precisión diagnóstica y en la capacidad del personal de medicina familiar para identificar y monitorizar lesiones cutáneas.

El dermatoscopio es una lente de aumento con un sistema de iluminación integrado. Contiene una lente acromática (habitualmente de 10 aumentos), una fuente de luz integrada y una fuente de iluminación. Según la fuente de iluminación se pueden distinguir dos tipos de dermatoscopios: El dermatoscopio de contacto también llamada dermatoscopia convencional o estándar. Se desarrolló en 1958 con luz no polarizada: contiene una luz incandescente, halógena, amarilla, cálida y requiere el uso de una interfase líquida (etanol a 70% en aerosol, aceite mineral o gel de ultrasonido), dado que la aplicación de un fluido de inmersión sobre la lesión en estudio permite reducir la reflexión de la luz.

El líquido de inmersión elimina la reflexión de la luz incidente, haciendo la epidermis transparente y permitiendo la visualización de estructuras localizadas en la epidermis, unión dermoepidérmica y dermis papilar. La lente del dermatoscopio se coloca en contacto con la superficie cutánea y debe limpiarse y desinfectarse con alcohol después de cada uso. (Heine, 2023, p.1).

Esta información es esencial para comprender la metodología detrás de la dermatoscopia y cómo se aplica en la práctica clínica. La mención del uso de un líquido de contacto resalta un aspecto práctico de la técnica, y su relación con la exploración directa sobre la piel ofrece detalles relevantes para los profesionales de la medicina familiar. En el contexto del estudio, esta cita proporciona información fundamental sobre la implementación de la dermatoscopia con contacto no polarizada, lo que puede contribuir a la evaluación y diagnóstico preciso de lesiones cutáneas en la atención primaria.

“En el modo polarizado (dermatoscopia polarizada), la luz reflejada en la superficie cutánea se pasa por un filtro (de polarización). Así se pueden ver mejor las estructuras más profundas de la epidermis”. (Heine, 2023, p.1).

Este tipo de dermatoscopia apareció en el año 2001, aportando como novedad el no requerir el uso de una interfase líquida. Por tanto, la técnica de uso es más fácil para el médico de familia y requiere menor tiempo, aunque el coste es más elevado. En algunas lesiones dérmicas no precisa el contacto directo con la lesión. El empleo de luz polarizada permite visualizar estructuras dérmicas al reflejarse más profundamente que la luz normal. La luz polarizada logra una profundada aproximada de 0,6-1 cm, permitiendo apreciar estructuras localizadas en la dermis superficial y media, como vasos y colágeno. Actualmente son los dispositivos más versátiles y pueden adaptarse a cámaras fotográficas o teléfonos móviles para guardar un registro gráfico de la lesión.

Independientemente del tipo de dermatoscopio que se utiliza lo más importante es incorporar el uso de la dermatoscopia a la práctica clínica para de esa forma incrementar la certeza diagnóstica (Octavi Figueras, 2017).

1.3.2 Medicina familiar

Según la Academia Americana de Médicos de Familia, la Medicina Familiar es la especialidad que brinda “atención médica continua e integral para el individuo y la familia. Es la especialidad que integra en profundidad las ciencias biológicas, clínicas y del comportamiento” (Elsevier, 2023, p.1).

El médico de familia es el profesional responsable de proveer atención integral y continua a cualquier individuo desde la Atención Primaria, puerta de entrada al sistema sanitario que busca atención médica a través de sus servicios o coordinando el uso apropiado de estos con otros niveles de atención, teniendo en cuenta tanto las necesidades de su población, como los recursos disponibles en la comunidad a la que sirve.

El médico de familia es el profesional que, ante todo, es responsable de proporcionar atención integral y continuada a todo individuo que solicite asistencia médica y puede implicar para ello a otros profesionales de la salud, que prestarán sus servicios cuando sea necesario. (Elsevier, 2023, p.1).

Esta afirmación subraya la importancia del médico de familia como el primer punto de contacto para los pacientes en busca de atención médica. En el contexto del análisis de la dermatoscopia, resalta la necesidad de que los médicos estén bien equipados con herramientas de diagnóstico como la dermatoscopia para evaluar y gestionar lesiones cutáneas de manera efectiva en el ámbito de la medicina familiar. Además, sugiere la posibilidad de una colaboración interdisciplinaria, indicando que el médico de familia puede implicar a otros profesionales de la salud según sea necesario, lo que podría incluir especialistas en dermatología para una evaluación más especializada de las lesiones cutáneas.

1.3.2.1 Rol del médico familiar en el diagnóstico dermatoscópico

El médico familiar desempeña un papel esencial como el primer punto de contacto para los pacientes en el ámbito de la atención primaria. Su participación en el diagnóstico dermatoscópico puede incluir la aplicación de la dermatoscopia como una herramienta adicional para evaluar las lesiones cutáneas de manera más precisa. El médico de familia, al integrar la dermatoscopia en su práctica clínica, puede contribuir significativamente a la detección temprana de patologías dermatológicas, facilitando un enfoque más preciso y específico en la atención de pacientes con lesiones cutáneas.

Varios estudios respaldan la utilidad del dermatoscopio entre los médicos de familia para detectar tempranamente el melanoma. En 2006 se llevó a cabo un estudio significativo con médicos de familia en Barcelona y Nápoles. Se trató de un ensayo aleatorio con dos grupos: uno que utilizó el dermatoscopio para examinar las lesiones cutáneas malignas y otro que realizó el diagnóstico a simple vista. Durante 16 meses, 73 médicos evaluaron a 2522 pacientes con lesiones cutáneas, clasificando las lesiones como benignas o sospechosas de cáncer de piel.

Se encontró que los médicos que emplearon el dermatoscopio tuvieron una sensibilidad y un valor predictivo negativo notablemente superiores, incluso detectando lesiones cancerosas que no fueron diagnosticadas sin la ayuda del

dermatoscopio. Es relevante destacar que los médicos de familia recibieron un curso de un día en detección de cáncer de piel y evaluación dermatoscópica. Estos hallazgos respaldan firmemente el uso de esta herramienta en la atención primaria, ya que mejora la capacidad del médico de familia para identificar lesiones sospechosas de cáncer de piel (Argenziano et al, 2016).

1.3.2.2 Integración de la dermatoscopia en la atención primaria

La incorporación de esta técnica en la valoración de lesiones cutáneas permite a los profesionales de la atención primaria, como médicos de familia, mejorar la precisión diagnóstica y la capacidad de detección temprana de patologías dermatológicas. Este enfoque no solo amplía las herramientas disponibles para los médicos de familia en la atención de sus pacientes, sino que también contribuye a una atención más integral y especializada en el diagnóstico y manejo de condiciones dermatológicas. La integración de la dermatoscopia en la atención primaria se traduce en beneficios significativos para la calidad de la atención brindada a los pacientes en el ámbito de la medicina familiar.

Un estudio cualitativo acerca del uso de la dermatoscopia en la atención primaria evalúa los factores que influyen en el uso de la dermatoscopia por médicos de cabecera, en torno a los beneficios y barreras para su uso en atención primaria, se evidencia que ha habido llamadas para hacer de la dermatoscopia una pieza estándar de equipo médico, similar a un estetoscopio u oftalmoscopio, que todos los médicos tienen un grado relevante de experiencia y competencia en su uso. Organizaciones como la sociedad de Dermatología de Atención Primaria han recomendado que al menos un médico de cabecera en cada práctica del Reino Unido pueda usar el dermatoscopio.

El uso de la dermoscopia está incluido en el plan de estudios de formación especializada de médicos de familia en Australia, pero no en otros países como el Reino Unido. Lo anterior evidencia que se debe de fomentar el uso de la dermoscopia en la práctica general, y es necesario comprender los factores que

actualmente influyen en el uso de la dermatoscopia por parte de los médicos de cabecera para su respectiva implementación (Fee, J.A, McGrady,2022).

1.3.2.3 Formación y capacitación en dermatoscopia para médicos familiares

La formación y capacitación en dermatoscopia para médicos familiares se posiciona como un elemento clave en la implementación exitosa de esta técnica en la atención primaria. Dado que la dermatoscopia requiere habilidades específicas básicas para su aplicación efectiva, proporcionar una formación adecuada a los médicos familiares se convierte en un factor determinante para garantizar su competencia en el diagnóstico dermatológico.

Según indica la Sociedad Española de Médicos Generales y de Familia (2019), los médicos de familia deben tomar el curso de formación en dermatoscopia que abarca; “la metodología dermatoscópica, mediante técnicas de formación audiovisual, y procedimientos de interacción, con razonamientos y pasos exigidos, basados en la lógica clínica (cuestionarios y casos clínicos prácticos y explicados)” (p.1).

La cita destaca la importancia de la formación en dermatoscopia para los médicos familiares. El hecho de que se sugiera específicamente un curso de formación que incluya metodología dermatoscópica, técnicas de formación audiovisual y procedimientos interactivos resalta la necesidad de adquirir habilidades específicas en esta área. La mención de razonamientos y pasos basados en la lógica clínica, así como la inclusión de cuestionarios y casos clínicos prácticos, sugiere un enfoque práctico y aplicado en la formación dermatoscópica para los médicos de familia.

La dermatoscopia se posiciona como una técnica esencial no solo para la evaluación y diagnóstico de lesiones pigmentadas, ya sean benignas o malignas, sino también para una variada gama de enfermedades inflamatorias e infecciosas. Se recomienda su inclusión tanto en los programas de formación en dermatología

como en los entrenamientos destinados a médicos generales. La conclusión de este trabajo se basa en que brindar un dermatoscopio, recibiendo una capacitación adecuada dentro de los programas de formación brinda una herramienta esencial para diagnóstico (Lugo,2018).

1.3.2.4 Colaboración interdisciplinaria en medicina familiar con dermatólogos

La colaboración estrecha entre médicos de familia y dermatólogos se presenta como un componente esencial para optimizar la implementación y resultados de la dermatoscopia en la atención primaria. La complejidad de ciertos casos dermatológicos, especialmente en la detección de lesiones cutáneas específicas, demanda la colaboración de especialistas en dermatología. Esta asociación interdisciplinaria permite compartir conocimientos, experiencias y enfoques clínicos, mejorando así la capacidad de los médicos familiares para interpretar los hallazgos dermatoscópicos y realizar diagnósticos más precisos.

La Atención Primaria se encarga de atender en un primer momento este tipo de patologías para luego derivarlos al dermatólogo, si así lo considera el facultativo. No obstante, esta derivación no siempre se da de una manera óptima y adecuada, según subrayan desde el Hospital del Rosell (Murcia). Es por ello por lo que los dermatólogos piden ahondar en la colaboración y relación bidireccional que tienen los médicos de familia con los especialistas de dermatología (González, 2023, p.1).

La afirmación de que la Atención Primaria se encarga inicialmente de abordar estas patologías antes de derivar a un dermatólogo resalta el papel crucial que desempeñan los médicos de familia en la detección y evaluación preliminar de lesiones cutáneas. La observación de que la derivación no siempre es óptima sugiere posibles desafíos en la comunicación o coordinación entre estos profesionales. La llamada a ahondar en la colaboración y relación bidireccional destaca la importancia de mejorar la comunicación y el flujo de información entre médicos de familia y dermatólogos para garantizar una atención más eficiente y

efectiva, no busca sustituir al dermatólogo sino más bien brindar una atención más oportuna y eficiente.

1.3.3 Lesiones Cutáneas

La dermatoscopia, como técnica de observación de la piel a nivel ampliado, permite un análisis detallado de las lesiones cutáneas, contribuyendo a la identificación temprana de posibles patologías dermatológicas, incluyendo aquellas que podrían ser indicativas de condiciones más graves como el melanoma. La investigación busca comprender cómo la dermatoscopia puede ser integrada de manera efectiva en la valoración de lesiones cutáneas en entornos de atención primaria, destacando su importancia en la detección precoz y el diagnóstico preciso de condiciones dermatológicas, lo que potencialmente mejora la calidad de la atención brindada por los médicos familiares en relación con las lesiones cutáneas.

1.3.3.1 El dermatoscopio y su aplicación en lesiones benignas o sospechosas

La dermatoscopia, al ofrecer una visión ampliada de la superficie de la piel, permite a los médicos de familia observar patrones, colores y estructuras que podrían indicar la naturaleza benigna de una lesión. La comprensión detallada de las características dermatoscópicas de las lesiones benignas es crucial para diferenciarlas de lesiones malignas y contribuye a una toma de decisiones clínicas más informada. Esta investigación busca profundizar en cómo la identificación precisa de estas características puede mejorar la capacidad de los médicos familiares para evaluar y gestionar eficazmente las lesiones cutáneas en el entorno de la atención primaria.

La mayoría de las lesiones cutáneas benignas se determinan sobre la base de la apariencia clínica y la historia. Si el diagnóstico de una lesión es incierto, o si una lesión ha mostrado cambios inesperados en la apariencia o los síntomas, se indica un procedimiento de diagnóstico (ej., biopsia, escisión) para confirmar el diagnóstico. Las lesiones benignas que son sintomáticas o estéticamente molestas

a menudo se pueden tratar con procedimientos simples, como crioterapia, electrocirugía o escisión (Macaluso, 2020, p.1).

Este párrafo resalta la importancia de la apariencia clínica y la historia en el diagnóstico de lesiones cutáneas benignas, subrayando que la mayoría de estas pueden ser identificadas mediante evaluación visual y contextual. No obstante, se destaca la necesidad de procedimientos de diagnóstico adicionales, como biopsias o escisiones, en casos de incertidumbre diagnóstica o cuando una lesión presenta cambios inesperados.

En el contexto del trabajo de investigación sobre el uso de la dermatoscopia en la valoración de lesiones cutáneas en la consulta de medicina familiar, este párrafo destaca la importancia de la confirmación diagnóstica precisa y cómo la dermatoscopia podría desempeñar un papel valioso en este proceso. Al proporcionar imágenes detalladas de las lesiones cutáneas, la dermatoscopia puede ayudar a los médicos a evaluar de manera más efectiva la naturaleza de las lesiones, mejorando así la toma de decisiones clínicas y reduciendo la necesidad de procedimientos invasivos cuando no son necesarios.

1.3.4 Patologías Cutáneas

La dermatoscopia es una herramienta valiosa para examinar patologías cutáneas, permitiendo una visualización más detallada de las estructuras de la piel y lesiones cutáneas que no son fácilmente perceptibles a simple vista. En el contexto de la medicina familiar, donde los médicos abordan una amplia variedad de condiciones de salud, comprender el papel de la dermatoscopia en la evaluación de patologías cutáneas puede ser esencial para mejorar la capacidad de diagnóstico y el manejo de pacientes con afecciones dermatológicas en entornos de atención primaria.

La dermatoscopia se posiciona como un método diagnóstico que actúa como un puente entre la observación clínica a simple vista y el análisis microscópico detallado de la histología (Alcántara 2013).

1.3.4.2 Patologías infecciosas y su manifestación dermatoscópica

La dermatoscopia es una técnica de diagnóstico no invasiva que permite incrementar la certeza diagnóstica en diversas enfermedades cutáneas. Si bien su aplicación en la evaluación de lesiones pigmentadas y en la detección temprana de cáncer de piel es bien conocida, el uso del dermatoscopio en la dermatología general actualmente va desde procesos infecciosos (entomodermatoscopia), trastornos inflamatorios (inflamoscopia), padecimientos ungueales, alopecia y trastornos capilares, hasta su uso como auxiliar diagnóstico para el dermatopatólogo (dermatoscopia ex vivo) (Simón et.al, 2016, p.1).

La cita es relevante para el presente trabajo de investigación, ya que resalta la amplia gama de aplicaciones de esta técnica en la dermatología general. Al mencionar su utilidad en procesos infecciosos, trastornos inflamatorios, enfermedades ungueales, alopecia y trastornos capilares, así como en la dermatoscopia ex vivo para el dermatopatólogo, se subraya la importancia de la dermatoscopia como una herramienta integral en el diagnóstico dermatológico. Esto sugiere que su implementación en la atención primaria podría ofrecer beneficios adicionales, ya que la dermatoscopia no solo se limita a lesiones pigmentadas, sino que puede contribuir a la evaluación precisa de diversas condiciones cutáneas, mejorando así la atención y el manejo de los pacientes en medicina familiar.

1.3.5 Algoritmos Dermatoscópicos

La implementación de algoritmos dermatoscópicos se presenta como una herramienta fundamental para el médico familiar al enfrentarse a lesiones cutáneas. Estos algoritmos, proporcionan una guía estructurada para la evaluación sistemática de lesiones cutáneas, contribuyendo a la toma de decisiones en el diagnóstico diferencial. La aplicación de algoritmos dermatoscópicos en la atención primaria potencia la capacidad del médico familiar para identificar de manera precisa y eficiente patologías cutáneas.

Desde una perspectiva de gestión, el algoritmo de dos pasos está destinado a guiar el proceso de toma de decisiones sobre si realizar una biopsia, o para referir o tranquilizar al paciente. Si la lesión se considera benigna, se puede tranquilizar al paciente, se le puede proporcionar educación sobre el autoexamen de la piel y se le puede indicar que regrese si se desarrolla algún cambio o nuevas lesiones. Si la lesión es sospechosa de melanoma o carcinoma de células basales, debe ser biopsiada. Si la lesión se considera sospechosa (es decir, el médico no está seguro del diagnóstico), puede ser biopsiada o el paciente puede ser referido para otra opinión.

En el 2000, Argenziano y Soyer impulsaron la creación de una reunión virtual de consenso a través de internet llamada "Consensus Net Meeting on dermoscopy" (CNMD), con el objetivo de refinar la terminología utilizada en dermatoscopia. El enfoque diagnóstico en dermatoscopia ampliamente aceptado por la mayoría de los grupos de trabajo es conocido como el "método de las dos etapas" (Argenziano et al, 2006).

1.3.6. Elementos esenciales de la dermatoscopia: colores y estructuras

La visualización de las estructuras dentro de la epidermis y la dermis papilar utilizando la dermatoscopia ha generado una nueva terminología y criterios clínicos para las lesiones cutáneas.

Los colores visibles bajo la dermatoscopia dependen de la cantidad y ubicación de la queratina, la sangre, el colágeno y la melanina. En consecuencia, los colores visualizados incluyen amarillo, rojo y blanco para la queratina, la sangre y el colágeno, respectivamente. Los colores de la melanina van desde el negro y el marrón hasta el gris y el azul, dependiendo de la ubicación de la melanina, en términos de profundidad, dentro de las capas de la piel.

En la dermatoscopia, es importante analizar la cantidad, el tipo y la disposición de los colores en el traumatismo examinado. Cuando se evalúa con dermatoscopia, encontrar solo un color en una lesión melanocítica generalmente no

indica malignidad. Por otro lado, la presencia de cinco o más colores distribuidos de manera irregular dentro de una lesión melanocítica es un indicador muy específico de melanoma maligno (Palacios, 2015).

1.3.6.1 Desarrollo y aplicación de algoritmos en dermatoscopia

El desarrollo y aplicación de algoritmos dermatoscópicos representan una herramienta crucial para los profesionales de medicina familiar al enfrentarse a la evaluación de lesiones cutáneas. Estos algoritmos, ofrecen un marco estructurado basado en el análisis sistemático de las lesiones, contribuyendo a una toma de decisiones más precisa y fundamentada en el diagnóstico diferencial.

Se presenta un estudio que analiza más de 3000 lesiones cutáneas pigmentadas por primera vez, donde se emplea la microscopía de epiluminiscencia para observar la apariencia de estas lesiones y se correlaciona con la histopatología. Esto permite establecer criterios iniciales que facilitan la distinción entre patrones de crecimiento benignos y malignos, los cuales no son claramente discernibles a simple vista (Pehamberger et al, 1987).

El método diagnóstico en dos etapas es un protocolo de evaluación dividido en dos fases para categorizar las lesiones pigmentadas de la piel. Inicialmente introducido en 2001, la primera etapa determina si la lesión es de naturaleza melanocítica o no melanocítica. Si se observa alguna de las cinco estructuras distintivas, se confirma que la lesión es melanocítica y se procede a la segunda etapa para su clasificación como benigna, sospechosa o melanoma. En ausencia de estas características melanocíticas, se considera una lesión pigmentada no melanocítica, que puede incluir queratosis seborreicas, carcinoma basocelular pigmentado, dermatofibroma y lesiones vasculares/angiomas. Este enfoque de dos etapas se ha diseñado para optimizar la sensibilidad en la detección del melanoma.

En 2010, Margoob y Braun realizaron una adaptación del método de dos pasos para abordar una limitación importante del algoritmo original, que no lograba evaluar adecuadamente las neoplasias amelanóticas e hipomelanóticas. Estas lesiones a menudo no muestran estructuras visibles en una inspección inicial, pero

una observación más detallada revela la presencia de vasos sanguíneos. Para abordar esta observación, se implementaron dos nuevos niveles de decisión (niveles 5 y 6) en el algoritmo de dos etapas, destinados a ayudar a los profesionales médicos a clasificar con precisión estas lesiones como melanocíticas o no melanocíticas, considerando las estructuras vasculares de las lesiones no pigmentadas.

Este método se desarrolló para guiar las decisiones sobre la necesidad de realizar una biopsia o referir al paciente. Si se determina que la lesión es benigna, se puede brindar tranquilidad al paciente (Marghoob,2013).

En el 2017 se modificó nuevamente en un intento de simplificar el algoritmo eliminando la necesidad de diferenciar primero las lesiones melanocíticas de las no melanocíticas.

Este procedimiento de dos etapas se fundamenta en la premisa de que el observador debe intentar inicialmente llegar a un diagnóstico específico utilizando los patrones dermatoscópicos más frecuentes observados en los nevus y otras lesiones no melanocíticas. En caso de que esto no sea factible, en el segundo paso, el observador debe descartar la posibilidad de melanoma mediante la identificación de estructuras, colores y patrones asociados con esta enfermedad (Usatine,2009).

Fue validado en el año 2001 por 40 especialistas en dermatoscopia en el *Consensus Net Meeting on Dermoscopy* y se emplea internacionalmente para realizar el diagnóstico diferencial en dermatoscopia. Al aplicarlo, se debe recordar que este algoritmo no está destinado a la evaluación de lesiones en piel no glabra (Pons y Figueras, 2017).

La cita subraya la validación de este método por especialistas en dermatoscopia en el año 2001, lo que confiere una base sólida para su aplicación clínica. Este respaldo por expertos refuerza la confianza en la utilidad y eficacia del algoritmo. La referencia al *Consensus Net Meeting on Dermoscopy* resalta el carácter internacionalmente reconocido del método. Este aspecto es crucial para su

aplicabilidad global y sugiere que el procedimiento ha pasado por un proceso riguroso de evaluación y aceptación por parte de la comunidad médica especializada en dermatoscopia.

Durante los últimos años se han diseñado algunos métodos específicamente para ser aprendidos y aplicados por exploradores no expertos o incluso no iniciados en dermatoscopia. Algunos de ellos han sido ideados expresamente para ser aplicados en atención primaria por su relativa sencillez y elevada aplicabilidad en atención primaria, como son la regla de los 3 puntos y el método de BLINCK.

Se han creado algoritmos simplificados con el fin de alentar a los médicos de atención primaria a incorporar la dermatoscopia en su práctica. Para los principiantes en dermatoscopia, el objetivo principal es determinar si una lesión es sospechosa de malignidad y requiere biopsia o extirpación. La dermatoscopia no es exclusiva de los dermatólogos; cualquier médico con la formación adecuada puede utilizarla.

La Regla de los 3 puntos fue diseñada especialmente para médicos con poca experiencia. Los resultados de una reunión de consenso sobre dermatoscopia en 2001 (Argenziano G, 2003) indicaron que tres criterios específicos (asimetría en la coloración/estructura dermatoscópica, presencia de una red pigmentada atípica y estructuras blanquecinas) eran suficientes para distinguir entre lesiones cutáneas pigmentadas benignas y malignas (Peter, 2020).

1.3.6.2 Regla de los 3 puntos

Este enfoque dermatoscópico es el más fácil de aprender y aplicar con precisión. Se considera seguro, directo y fácilmente reproducible. Ha sido evaluado y validado en médicos de atención primaria y dermatólogos que no tienen experiencia previa en dermatoscopia. Estudios han demostrado que, sin formación previa, su sensibilidad es menor al 50%, pero puede aumentar a más del 96% después de solo cuatro horas de entrenamiento específico en su uso práctico. A pesar de tener una especificidad superior al 33% en estos estudios, su alta

sensibilidad y baja especificidad lo hacen adecuado para la detección temprana y el diagnóstico precoz de lesiones cutáneas sospechosas de malignidad (H. Peter Soyer, et al 2021).

El método de la lista de los tres puntos de Soyer está basado en el análisis de patrones simplificado. Es fácil de aprender y supone un algoritmo dermatoscópico válido y reproducible, con alta sensibilidad para la detección de lesiones potencialmente malignas por parte de profesionales no expertos. Se basa en el análisis de tres características de la lesión visualizada por dermatoscopia:

1. La asimetría de estructuras o colores (puntuá 1 punto).
2. La presencia de red o retículo pigmentado atípico (puntuá 1 punto).
3. La observación de estructuras azul-blancas (puntuá 1 punto).

La presencia de dos o tres de estos criterios indica una alta probabilidad de cáncer de piel (que incluye carcinoma basocelular y melanoma) y se recomienda la eliminación de tales lesiones. Este enfoque ha sido evaluado en médicos de atención primaria y dermatólogos sin experiencia previa en dermatoscopia. Se ha demostrado que, al usar el dermatoscopio después de un breve entrenamiento de cuatro horas, la regla de los tres puntos aumenta la sensibilidad para detectar lesiones malignas del 69.7% al 96.3% en profesionales no expertos en dermatoscopia, aunque no mejora su especificidad.

Dada su alta sensibilidad, este método se ha dirigido hacia el cribado y la detección temprana de lesiones cutáneas sospechosas de malignidad. Sin embargo, esta regla tiene algunas limitaciones: no es efectiva para el diagnóstico de melanoma amelanótico y tiene menor validez en lesiones ubicadas en áreas acrales, uñas, mucosas y cara. La regla de los tres puntos de Soyer es un método fácil de aprender y representa un algoritmo dermatoscópico válido y reproducible con alta sensibilidad para el cribado de melanoma en atención primaria (Mireia S, 2017).

Este enfoque fue especialmente diseñado para su implementación en la atención primaria y no requiere experiencia previa en dermatoscopia para su uso. Tampoco es necesario determinar previamente si la lesión es melanocítica o no (como en el primer paso del algoritmo de dos etapas). El método BLINCK se creó combinando ciertas características de la historia clínica y el examen físico de la lesión con parámetros dermatoscópicos específicos. Exhibe una sensibilidad superior al 90%, una especificidad alrededor del 50% y una precisión diagnóstica superior al 65%. La palabra BLINCK es un acrónimo que representa 6 preguntas relacionadas con las características físicas y dermatoscópicas de la lesión bajo estudio (Palacios, 2015).

El método ABC fue el pionero en desarrollar un algoritmo para ayudar en la diferenciación de lesiones melanocíticas en benignas, sospechosas (límite) o malignas mediante un análisis cuantitativo. Este método se basa únicamente en cuatro criterios dermatoscópicos y ha sido objeto de numerosos estudios que han demostrado su capacidad para mejorar la especificidad de los evaluadores, además de ser relativamente fácil de aprender y aplicar.

Sin embargo, con la creciente adopción de la dermatoscopia como método de cribado del melanoma, este algoritmo está siendo cada vez menos utilizado. Permite el análisis de parámetros como la asimetría, los bordes de la lesión, las tonalidades de color, y la identificación de estructuras como puntos, glóbulos, áreas homogéneas, retículo y extensiones. Sin embargo, se ha evidenciado que algunas de estas reglas analíticas, como la del ABCD, no son eficaces para detectar melanomas pequeños (de 5 o 6 mm) en etapas tempranas (Pons, 2016).

El TADA es un algoritmo diseñado para clasificar el tratamiento de las lesiones de la piel. Sirve como una guía relativamente sencilla para la identificación de las lesiones con riesgo de ser malignas. Lo que diferencia a TADA de los demás algoritmos más extensos y complejos es que las lesiones benignas más comúnmente encontradas como angiomas, dermatofibromas y queratosis seborreicas son excluidas del algoritmo.

Según el algoritmo, las queratosis seborreicas inequívocas basadas en exámenes clínicos y dermatoscópicos quedan excluidos de análisis posteriores. El segundo paso requiere valorar si la lesión presenta un desorden arquitectónico definido como una distribución caótica de colores y estructuras dentro del espacio. El desorden arquitectónico es un potente discriminador de cáncer de piel con un Odds Ratio de 6.6. Además, el desorden arquitectónico tuvo una alta concordancia interobservador entre los participantes del estudio de la sociedad Internacional de dermatoscopia).

Si la lesión es desorganizada se debe de realizar biopsia o derivar a experto. Si la lesión es simétrica entonces pasa al tercer paso del algoritmo. Debido a que en raras ocasiones las lesiones malignas son organizadas, estas lesiones deben de evaluarse para detectar la presencia de seis características sensibles, que incluyen patrón en forma de estrella (melanomas spitzoide), color azul- negro o gris (melanoma nodular y melanoma en piel dañada por el sol), estructuras blanquecinas brillantes, retículo pigmentario atípico, vasos y ulceración.

La efectividad del algoritmo TADA se evaluó en un conjunto de individuos novatos, dermatólogos y médicos de atención primaria. Después de recibir solo un día de capacitación, los participantes lograron una sensibilidad para detectar cáncer de piel (CBC, carcinoma de células escamosas y melanoma) del 93,3% y una especificidad del 74,1%. No se observaron disparidades en la sensibilidad entre los participantes expertos y los médicos de atención primaria (Palacios, 2015).

1.3.7 Interpretación de Imágenes Dermatoscópicas

La interpretación de imágenes dermatoscópicas representa un aspecto esencial para los médicos que incorporan esta técnica en la evaluación de lesiones cutáneas. La habilidad para analizar y comprender las imágenes dermatoscópicas permite a los profesionales identificar patrones específicos asociados a diversas condiciones dermatológicas. La interpretación precisa de estas imágenes es crucial para realizar diagnósticos certeros y determinar la naturaleza de las lesiones cutáneas, contribuyendo así a un manejo clínico efectivo.

2.3.7.1 Habilidades necesarias para la interpretación correcta

El dermatoscopio no es solo una lupa, también es un instrumento complejo que permite la observación de la superposición de las capas cutáneas. Lo que contribuye a mejorar la sensibilidad del diagnóstico clínico de las lesiones cutáneas, siendo clave para el diagnóstico diferencial de las lesiones potencialmente malignas y sobre todo para realizar una detección precoz del melanoma. Su uso incrementa la sensibilidad hasta en un 30% respecto del diagnóstico “a ojo desnudo”. Por estos motivos, el Programa de Actividades de Prevención y Promoción de la Salud (PAPPS 2018) recomienda su uso ante signos y síntomas con alto valor predictivo positivo de lesiones malignas de la piel, cambio del tamaño, forma o color, o aparición de una ulceración en nevus (marzo-Castillejo,2018).

La utilización de la dermatoscopia puede potenciar la habilidad del médico para identificar el cáncer de piel. Los médicos de atención primaria que han recibido formación pueden disminuir su índice de derivación o la proporción entre las escisiones benignas y malignas (de 9,5 a 3,5) (Marghoob, AA, 2013).

Para el uso del dermatoscopio de luz polarizada, no se precisa el contacto de la lente con la piel del paciente. Se debe situar el dermatoscopio a una distancia aproximada de 1 centímetro de la lesión. Algunos modelos traen un separador, que puede emplearse para valorar la piel a esa distancia apoyándolo directamente sobre la lesión a explorar. Tras encender la fuente de iluminación, hay que acercar o alejar el dermatoscopio hasta obtener una adecuada visión de la lesión dérmica. También puede hacerse girando el ajuste de distancia que lleva el dermatoscopio en la parte del visor, lo que facilita la maniobra.

Si se utiliza un dermatoscopio de contacto, es necesario primero aplicar el líquido de inmersión, luego colocar la placa de contacto del dermatoscopio sobre la superficie de la piel y ejercer presión para eliminar cualquier burbuja que pueda formarse. Después, es necesario ajustar la distancia del dermatoscopio para

obtener una visualización adecuada de la lesión cutánea que se está examinando. (García, 2017).

Los hallazgos sobre la precisión diagnóstica de la dermatoscopia indican que con un breve entrenamiento se pueden desarrollar habilidades que incrementan la exactitud diagnóstica y disminuyen la necesidad de realizar escisiones y derivaciones no fundamentadas. Estas habilidades incluyen la capacidad de identificar los patrones y estructuras dermatoscópicas relacionadas con diversas afecciones de la piel, así como la habilidad para distinguir entre lesiones benignas y malignas. Para interpretar con precisión estas imágenes, es necesario tener conocimientos sobre la morfología dermatoscópica y establecer una correlación entre los hallazgos clínicos y patológicos.

Por tanto, la formación y entrenamiento de los médicos en estas habilidades son fundamentales para mejorar la implementación de la dermatoscopia en la atención primaria, lo que en última instancia contribuye a una mejor capacidad diagnóstica y a una atención más efectiva y especializada de las lesiones cutáneas en el ámbito de la medicina familiar (Jones OT, 2019).

El impacto del uso del dermatoscopio en la especificidad fue evaluado en un ensayo clínico aleatorizado realizado por Carli et al. Se encontró que en el grupo que utilizó el dermatoscopio, hubo una reducción significativa del número de pacientes remitidos para escisión, en un 42%, en comparación con el grupo que se basó únicamente en la evaluación clínica. Además, se observó que la relación entre las escisiones benignas y malignas disminuyó de 18:1 en la era previa a la dermatoscopia a 4:1 con el uso del dermatoscopio. Estos hallazgos sugieren que la dermatoscopia mejora la especificidad. (Vastegaard, 2018)

1.3.8 Indicaciones de la Dermatoscopia

Las indicaciones de la dermatoscopia abarcan desde la diferenciación de lesiones benignas y malignas hasta la identificación temprana de melanomas, lo

que contribuye a mejorar la precisión diagnóstica y orientar eficazmente el plan de tratamiento. En el contexto de la atención primaria, donde los médicos de familia desempeñan un papel crucial, comprender las indicaciones específicas de la dermatoscopia es fundamental para optimizar la atención a los pacientes y facilitar una derivación oportuna a especialistas cuando sea necesario.

La dermatoscopia ofrece varios beneficios, entre ellos, la capacidad de distinguir entre lesiones cutáneas melanocíticas y no melanocíticas. También ayuda a diferenciar las lesiones cutáneas benignas de las malignas, mejorando la sensibilidad del personal diagnóstico del melanoma al 90% en comparación con el 74% sin el uso de esta técnica. Además, la dermatoscopia mejora el diagnóstico del melanoma en un 16% y reduce significativamente el número de lesiones benignas extirpadas por cada melanoma encontrado.

Facilita el diagnóstico temprano del melanoma y la detección de melanomas "incógnitos" (falsos negativos). Asimismo, ayuda a evitar cirugías innecesarias, contribuye al plan quirúrgico y facilita la correlación dermo-patológica. Brinda tranquilidad al paciente y permite un seguimiento digital de pacientes con múltiples nevus para detectar cambios a lo largo del tiempo. (Robert, 2010)

Entre las principales aplicaciones de la dermatoscopia se encuentra su utilidad en orientar la decisión de realizar una biopsia de una lesión, así como en la evaluación de lesiones amelanóticas. Esto se basa en su capacidad para analizar la morfología, distribución y disposición de los vasos sanguíneos y estructuras blanquecinas. En términos generales, la evaluación de lesiones pigmentadas y no pigmentadas contribuye a distinguir entre lesiones cutáneas benignas y malignas. (Ashfaq, 2013)

2.3.8.1 Situaciones clínicas que justifican el uso de dermatoscopia

La dermatoscopia tiene una utilidad demostrada en el estudio de los tumores cutáneos, especialmente los pigmentados. Se tendría que utilizar siempre ante una

lesión de estas características, ya que facilita el diagnóstico diferencial de estas lesiones y mejora la precisión diagnóstica del melanoma. (Hospital del Mar de Barcelona, 2023, p.1).

La cita destaca la utilidad comprobada de la dermatoscopia en el estudio de los tumores cutáneos, particularmente los pigmentados, resaltando su importancia en el diagnóstico diferencial de estas lesiones y su papel en mejorar la precisión diagnóstica del melanoma. En el contexto de la investigación sobre el análisis del uso de la dermatoscopia en la valoración de lesiones cutáneas en la consulta de medicina familiar, esta afirmación subraya la relevancia crucial de incorporar la dermatoscopia como parte integral del proceso de evaluación.

La dermatoscopia también puede ser de gran ayuda en la delimitación quirúrgica del tumor, por ejemplo, para delimitación del margen cuando los pacientes presentan fotodaño crónico con múltiples telangiectasias, de forma que con el dermatoscopio se pueden distinguir de los vasos arborizantes (las telangiectasias se muestran menos enfocadas y casi sin ramificaciones).

La queratosis actínica (QA) es una neoformación muy frecuente, que puede evolucionar hacia un carcinoma epidermoide, persistir como QA o involucionar (regresión). Cuando la QA se presenta de forma pigmentada, puede ser aún mayor el reto para diferenciarla de otras lesiones, como melanoma lentigo maligno y lentigos solares, por lo que la dermatoscopia es sumamente importante en este tipo de lesiones.

En diversos estudios se ha demostrado que las características más importantes de la QA en la dermatoscopia son la escama fina en superficie y los círculos blancos; estos últimos demostraron ser la característica dermatoscópica más importante, tanto en las qa pigmentadas como en las no pigmentadas, de acuerdo con el estudio realizado por Lallas y colaboradores.

La dermatoscopia es una técnica no invasiva que ha demostrado ser útil en el diagnóstico clínico de la onicomicosis y de otras onicopatías, como la psoriasis.

Se han descrito varias características que ayudan a diferenciar entre onicolisis traumática y cambios asociados a onicomycosis, como melanoniquia, distrofia ungueal o cromoniquia. Existen tres patrones dermatoscópicos asociados a onicomycosis: borde proximal en sierra en la zona con onicolisis, estrías longitudinales (aurora boreal) y terminación distal irregular (apariencia derruida). La clave para diferenciar una onicolisis traumática de una onicomycosis se basa en la presencia o no de un borde lineal, el cual se define como la existencia de una banda o línea blanquecina bien delimitada, sin presencia de picos o estrías, indicativo de una onicolisis traumática.

La incorporación del dermatoscopio en la rutina clínica del dermatólogo aumenta la precisión diagnóstica en diversos trastornos de la piel y sus anexos. Estos abarcan desde el cáncer de piel hasta enfermedades infecciosas, inflamatorias, así como condiciones relacionadas con el cabello y las uñas. (Pilar, 2016)

1.3.8.2 Uso de la dermatoscopia en el cribado de cáncer de piel

El melanoma y el cáncer cutáneo queratinocítico son las neoplasias más frecuentes de la población blanca, y en conjunto vienen a representar más del 95% de todas las neoplasias cutáneas. El creciente aumento de la incidencia de estos tumores en las últimas décadas los convierte en un serio problema sanitario y económico para los sistemas públicos de salud a nivel mundial.

A pesar de que no existe una evidencia clara para recomendar la realización de un screening sistemático para el cáncer de piel, existen numerosos datos que avalan su utilidad en la prevención secundaria, especialmente del melanoma. En este sentido, las campañas de cribado se han mostrado eficaces para la detección precoz de los melanomas, cuando en teoría el espesor de estas neoplasias es menor, y la probabilidad de curación de la enfermedad es mayor, y asocian por tanto un mejor pronóstico. Y es que, en términos generales, el diagnóstico precoz es enormemente factible dada la visibilidad de los tumores desde etapas iniciales, los

rasgos clínicos altamente característicos de estos tumores, y la asequibilidad de procedimientos diagnósticos altamente fiables y mínimamente invasivos como la biopsia cutánea.

Por ello, desde hace años son muchas las sociedades médicas que promueven campañas de cribado del cáncer de piel. Además, al estar dirigidas a la población general, estas campañas constituyen una oportunidad excepcional para desarrollar actividades de prevención primaria mediante la enseñanza de hábitos de fotoprotección y el fomento de la autoexploración cutánea. Sin embargo, a pesar del enorme esfuerzo organizativo que suponen y del elevado número de lesiones sospechosas detectadas, la celebración de este tipo de eventos se antoja insuficiente para realizar una labor de diagnóstico precoz tan ingente como la que sería necesaria para minorar la morbimortalidad ocasionada por estos tumores de una forma significativa.

Tal vez la estrategia más efectiva para prevenir enfermedades como el cáncer de piel, que son potencialmente prevenibles, consista en implementar programas de detección en la población y fomentar la colaboración interdisciplinaria, donde los médicos de atención primaria indudablemente juegan un papel fundamental. (Aguilar, 2014)

En este contexto, se destaca la relevancia de la dermatoscopia para la evaluación precisa de tumores cutáneos, permitiendo a los médicos de familia identificar características específicas que pueden ser indicativas de malignidad o benignidad. La utilización de esta técnica en la atención primaria brinda a los profesionales herramientas adicionales para discernir entre diferentes tipos de tumores, contribuyendo a una toma de decisiones más informada respecto al manejo clínico de los pacientes con lesiones cutáneas sospechosas.

Los tumores cutáneos son proliferaciones de células que se desarrollan en la piel y son indoloros, en la mayoría de los casos. Se pueden dividir en tumores benignos y malignos. Los tumores benignos pueden causar molestias estéticas o funcionales, pero no ponen en peligro la vida del paciente. Por el contrario, los

tumores malignos tienen un comportamiento agresivo y producen, en función del tipo de que se trate, destrucción tisular local y/o diseminación a otros órganos (metástasis). Dentro de estos se distinguen dos grandes grupos: melanomas y tumores distintos del melanoma (menos agresivos). Los melanomas son mucho menos frecuentes que estos otros tumores, pero a menudo son más agresivos, ya que pueden diseminarse y acabar con la vida del paciente. (Hernández, 2022, p.1).

Esta cita resalta la relevancia de la dermatoscopia en la identificación temprana y la evaluación precisa de estos tumores. La mención de que los tumores benignos pueden causar molestias estéticas o funcionales, pero no representan una amenaza para la vida del paciente, enfatiza la importancia de la dermatoscopia en la detección y el manejo de lesiones cutáneas que, aunque no son malignas, pueden tener impacto en la calidad de vida de los pacientes. Asimismo, la distinción entre melanomas y tumores distintos del melanoma subraya la necesidad de una evaluación diferenciada.

El cáncer de la piel es una enfermedad en la que se encuentran células cancerosas, malignas, en las capas exteriores de la piel. En la piel pueden existir tumores benignos y malignos. Dentro de estos últimos hacemos dos clasificaciones: tumores no melanoma (basocelular y espinocelular) y melanoma cutáneo. (Ulloa, 2023, p.1).

Esta cita refuerza la relevancia de la dermatoscopia en la identificación temprana y la evaluación precisa de lesiones cutáneas potencialmente malignas. La mención de tumores no melanoma resalta la diversidad de neoplasias cutáneas y la necesidad de abordarlas de manera específica, lo cual puede ser facilitado por la aplicación de la dermatoscopia. Además, la inclusión del melanoma cutáneo subraya la importancia de la dermatoscopia en la detección de un tipo de cáncer de piel más agresivo y potencialmente letal. En resumen, la cita destaca cómo la dermatoscopia puede desempeñar un papel esencial en la evaluación y clasificación precisa de las lesiones cutáneas, permitiendo así una atención primaria más informada y una derivación oportuna cuando sea necesario.

En el ámbito de la medicina familiar, el cribado del cáncer de piel es una tarea esencial, dada la prevalencia y la importancia de la detección temprana de lesiones malignas. El papel del médico de familia es muy importante en el diagnóstico precoz, al ser habitualmente el primer contacto sanitario de estos pacientes.

La dermatoscopia emerge como una herramienta valiosa para este propósito, permitiendo a los médicos de familia realizar una evaluación más detallada de las lesiones cutáneas y mejorar la identificación precoz de posibles malignidades, este enfoque preventivo y de cribado se alinea con la atención primaria y el papel del médico de familia en la detección temprana de enfermedades, posicionando la dermatoscopia como una estrategia clave en la evaluación de lesiones cutáneas y el abordaje proactivo del cáncer de piel en el contexto de la atención médica familiar.

En la actualidad, la detección temprana y la extirpación precoz representan la estrategia más efectiva para mejorar la supervivencia de los pacientes con melanoma maligno. En un estudio realizado en España e Italia para evaluar si los médicos de atención primaria mejoraban la detección de lesiones pigmentadas en la piel mediante dermatoscopia, se observó que los resultados fueron superiores para la sensibilidad (54.1% frente a 79.2%) y el valor predictivo negativo (95.8 frente a 98.1%) en el grupo que utilizaba dermatoscopia.

No se registraron diferencias en la especificidad (71.1 frente a 71.8%), lo que significa que no aumentó el número de derivaciones innecesarias. Los coeficientes de probabilidad positivos obtenidos mediante dermatoscopia en atención primaria, según varios estudios, pueden mejorar la capacidad de detectar lesiones malignas en comparación con la inspección visual hasta en un 98%. (Alcántara, 2013).

1.3.8.3 Limitaciones y contraindicaciones de la dermatoscopia

La identificación de las limitaciones y contraindicaciones de la dermatoscopia es esencial para una implementación informada y efectiva de esta técnica en el ámbito de la medicina familiar. Al comprender las restricciones, como las

condiciones específicas de la piel o las situaciones clínicas particulares, los médicos de familia pueden utilizar la dermatoscopia de manera más precisa y evitar posibles interpretaciones erróneas. Este análisis contribuye a establecer pautas claras sobre cuándo y cómo aplicar la dermatoscopia, asegurando una práctica clínica fundamentada y mejorando la calidad de la atención en la evaluación de lesiones cutáneas dentro del contexto de la medicina familiar.

Una de las limitaciones más significativas es el sesgo de anclaje, que implica confiar excesivamente en una sola fuente de información, y la satisfacción de la búsqueda, que implica basar un diagnóstico en información incompleta y detener la búsqueda prematuramente. Estos sesgos pueden conducir a una menor precisión diagnóstica si el médico no identifica o interpreta adecuadamente el significado de las estructuras dermatoscópicas.

Además, la dermatoscopia puede no detectar melanomas en etapas tempranas que aún no hayan desarrollado criterios dermatoscópicos específicos. La precisión diagnóstica también puede disminuir cuando las lesiones se evalúan únicamente mediante dermatoscopia, sin considerar el contexto clínico (Usatin, 2013).

Algunas de las contraindicaciones de la dermatoscopia pueden incluir: Infecciones cutáneas activas en la zona a examinar: Si la lesión cutánea presenta signos de infección activa, como en el caso de una celulitis o absceso, puede ser contraindicado realizar dermatoscopia en esa área debido al riesgo de propagación de la infección.

Lesiones sangrantes o ulceradas: En presencia de lesiones cutáneas que estén sangrando o ulceradas, se recomienda tener precaución al realizar dermatoscopia para evitar causar molestias adicionales o complicaciones.

Quemaduras solares severas: En casos de quemaduras solares severas que afecten la piel y estén en proceso de curación, puede ser recomendable esperar a

que la piel se recupere antes de realizar dermatoscopia para evitar irritación adicional.

Lesiones alérgicas o reactivas: En presencia de lesiones cutáneas que puedan ser causadas por reacciones alérgicas o irritativas, se debe evaluar si la dermatoscopia puede empeorar la irritación o reacción alérgica.

Es importante que un profesional médico capacitado evalúe cada caso de manera individual y considere las posibles contraindicaciones antes de realizar una dermatoscopia. En general, la dermatoscopia es una técnica segura y valiosa en el diagnóstico de enfermedades de la piel, pero es importante tener en cuenta las condiciones específicas de cada paciente para garantizar su seguridad y comodidad durante el procedimiento.

1.3.9 Implementación de la Dermatoscopia en la práctica de medicina familiar

La implementación de la dermatoscopia implica la introducción y adopción sistemática de esta técnica en la práctica clínica de la medicina familiar. Esta incorporación puede abordar aspectos como la formación y capacitación de los médicos familiares en el uso de la dermatoscopia, la creación de protocolos específicos para su aplicación, y la integración de esta herramienta en el proceso diagnóstico y de seguimiento de las lesiones cutáneas.

La dermatoscopia se ideó inicialmente para mejorar la precisión del diagnóstico de las lesiones cutáneas hiperpigmentadas, especialmente para el diagnóstico temprano del melanoma. En estos casos, aumenta significativamente la precisión diagnóstica sin aumentar de manera significativa el tiempo dedicado a la exploración en dermatología; de hecho, incrementa en promedio solo 2 minutos el tiempo dedicado por los dermatólogos a la exploración. Como con cualquier técnica, la dermatoscopia requiere un período de aprendizaje. Durante este proceso de entrenamiento, es posible que se interpreten como sospechosas de malignidad más

lesiones de las que realmente lo son, lo que puede llevar a la extirpación o biopsia de más lesiones de las necesarias.

Sin embargo, una vez que se adquiere la habilidad necesaria, la dermatoscopia reduce el número de lesiones benignas que se biopsian o extirpan innecesariamente. Se han desarrollado varios métodos dermatoscópicos para el estudio de las lesiones, algunos de los cuales están diseñados específicamente para ser aprendidos y utilizados en atención primaria. La duración del período de aprendizaje depende del método dermatoscópico utilizado (D. Palacios, 2017).

2.3.9.1 Estrategias para la incorporación exitosa en la práctica clínica

Estas estrategias pueden incluir programas de formación continuada para médicos de familia, facilitando el acceso a equipos y tecnologías dermatoscópicas, así como la creación de protocolos clínicos claros que integren la dermatoscopia de manera fluida en la evaluación de lesiones cutáneas en la atención primaria. Además, es esencial considerar la participación de los profesionales de la medicina familiar en el diseño y desarrollo de estas estrategias, garantizando su aceptación y adopción efectiva en la práctica clínica diaria.

La identificación y aplicación de estas estrategias contribuirán significativamente a una incorporación exitosa de la dermatoscopia en la atención primaria, mejorando la detección y el manejo de enfermedades cutáneas de manera integral. La utilización del dermatoscopio en la práctica clínica diaria de atención primaria favorece el diagnóstico precoz de lesiones cutáneas malignas. Gracias a esto los pacientes que acuden a una consulta de atención primaria pueden verse beneficiados por el uso del dermatoscopio en lesiones cutáneas expuesta a la vista del profesional, que sospechando su carácter maligno puede realizar in situ la teleconsulta con la unidad de dermatología en caso de sospecha de malignidad, contribuyendo al diagnóstico precoz y a sus beneficios: aumento de la tasa de supervivencia, tratamientos menos invasivos, costes económicos del tratamiento y

temporalidad del mismo, cicatriz postquirúrgica, defectos estéticos postquirúrgicos, etc. (Campos et.al., 2022, p.10).

Se destaca la importancia de esta herramienta no solo para el diagnóstico, sino también para la teleconsulta con unidades de dermatología, lo que agiliza el proceso de evaluación y contribuye al diagnóstico temprano. La mención de los beneficios del diagnóstico precoz, como el aumento de la tasa de supervivencia y tratamientos menos invasivos, enfatiza la importancia de la dermatoscopia en la mejora de los resultados clínicos. Además, se aborda la consideración de aspectos económicos y estéticos, lo que sugiere que el uso del dermatoscopio no solo tiene implicaciones médicas sino también socioeconómicas y de calidad de vida para los pacientes.

1.3.9.2 Equipamiento necesario y su mantenimiento

La implementación exitosa de la dermatoscopia en la medicina familiar implica la identificación y adquisición del equipamiento necesario para llevar a cabo este procedimiento. Esto incluye la obtención de dermatoscopios de calidad, así como la capacitación del personal en su correcto uso y mantenimiento. Garantizar la disponibilidad de recursos técnicos adecuados y establecer prácticas sólidas de mantenimiento no solo asegura la efectividad de la dermatoscopia, sino que también contribuye a su integridad a lo largo del tiempo.

Los dermatoscopios de luz polarizada, de más reciente aparición y un uso más eficiente, por no requerir la aplicación de un fluido de inmersión, presentan la desventaja del coste. Este punto puede tener implicaciones prácticas y presupuestarias en la implementación de la dermatoscopia en entornos médicos, un aspecto relevante para considerar en el análisis de la viabilidad y accesibilidad de esta técnica. Los dermatoscopios requerían una batería que requería cambio e implicaba costo adicional, mientras los actuales son recargables (Lozano et.al, 2023, p.1).

Una desventaja de los dermatoscopios de contacto es que se debe realizar una desinfección del dermatoscopio y del disco de contacto con una toallita cada vez que se finaliza la exploración de un paciente. Adicionalmente, y en caso de un uso en condiciones semicríticas, el disco de contacto ofrece la posibilidad de esterilizarlo al vapor y algunos discos de contacto son desechables que aumenta su costo. Por lo general no se necesita un mantenimiento del equipo, solo debe limpiarse después de su uso. (Heine, 2023, p.5).

Este párrafo aborda la importancia de las medidas de higiene y mantenimiento del dermatoscopio, aspectos prácticos que, aunque parecen logísticos, son fundamentales para la aplicación efectiva y segura de la dermatoscopia en la valoración de lesiones cutáneas en la medicina familiar. La cita subraya la necesidad de desinfectar el dermatoscopio y el disco de contacto con una toallita después de cada exploración de paciente. Este énfasis en la desinfección resalta la importancia de mantener altos estándares de higiene para prevenir la transmisión de infecciones y garantizar la seguridad tanto del profesional médico como del paciente. En la actualidad con la implementación del dermatoscopio de luz polarizada no requiere contacto.

1.3.10 Implicaciones Clínicas de la Dermatoscopia

Las implicaciones clínicas se refieren a las consecuencias prácticas y beneficios que la dermatoscopia puede aportar a la práctica médica en el ámbito de la medicina familiar. La dermatoscopia, al ofrecer una visión ampliada de las estructuras cutáneas no visibles a simple vista, tiene el potencial de mejorar significativamente la precisión diagnóstica de lesiones cutáneas en comparación con métodos tradicionales.

Las consecuencias prácticas de la dermatoscopia abarcan desde una detección más temprana y precisa de diversas patologías cutáneas hasta una diferenciación más efectiva entre lesiones benignas y malignas, lo que facilita una toma de decisiones clínicas más sólida.

Esta técnica puede tener un impacto positivo en la atención al paciente al permitir intervenciones precoces, reducir la necesidad de procedimientos invasivos no necesarios y mejorar la gestión general de problemas cutáneos en el contexto de la medicina familiar. Es fundamental comprender estas implicaciones clínicas para una integración exitosa de la dermatoscopia en la práctica médica diaria, lo que destaca su importancia y contribución a la mejora de la calidad del cuidado de los pacientes. (Palacios, 2017).

1.3.10.1 Beneficios para el paciente y la calidad de vida

Al proporcionar diagnósticos más certeros y rápidos, la dermatoscopia puede reducir la ansiedad y la incertidumbre asociadas con las lesiones cutáneas. Además, al facilitar una detección temprana de condiciones como el melanoma, la dermatoscopia contribuye a mejorar los resultados de tratamiento y, en muchos casos, a salvar vidas. La capacidad de abordar de manera más eficaz las preocupaciones dermatológicas puede tener un impacto positivo en la calidad de vida del paciente al ofrecer un enfoque más preciso, menos invasivo y más rápido para el diagnóstico y tratamiento de las afecciones cutáneas.

La aplicación de la dermatoscopia por médicos entrenados incrementa la precisión diagnóstica del melanoma entre el 20-25%, así como la de otras lesiones pigmentadas (melanocíticas y no melanocíticas), llegándose a producir una disminución de la ejecución de biopsias diagnósticas de hasta el 40% (Sociedad Española de Médicos Generales y de Familia, 2017, p.1).

La cita destaca el impacto positivo de la aplicación de la dermatoscopia por médicos entrenados en la precisión diagnóstica del melanoma y otras lesiones pigmentadas. La relevancia de esta información para el trabajo de investigación sobre el análisis del uso de la dermatoscopia en la valoración de lesiones cutáneas en la consulta de medicina familiar es considerable. El aumento de la precisión diagnóstica del melanoma en un rango del 20-25% subraya la contribución significativa de la dermatoscopia en la identificación más precisa de lesiones

cutáneas potencialmente malignas. Además, la referencia a la disminución de la ejecución de biopsias diagnósticas hasta en un 40% sugiere un posible beneficio en la reducción de procedimientos invasivos innecesarios.

“La dermatoscopia digital es la técnica no invasiva más precisa y sencilla para el diagnóstico precoz del cáncer de piel y del melanoma cutáneo”. (Tenosa, 2023, p.1).

En el contexto de la presente investigación, esta afirmación subraya la relevancia de adoptar la dermatoscopia digital como una herramienta fundamental. La caracterización de la dermatoscopia digital como la técnica más precisa y sencilla para el diagnóstico precoz sugiere que su implementación podría tener un impacto significativo en la detección temprana de lesiones cutáneas malignas, incluido el melanoma. Esto es crucial en la atención primaria, donde la identificación temprana de condiciones de riesgo puede mejorar la eficacia del tratamiento y reducir la morbilidad y la mortalidad asociadas con el cáncer de piel.

1.3.10.2 Contribución a la prevención y tratamiento oportuno

La dermatoscopia no solo se erige como una herramienta diagnóstica valiosa, sino que su implementación en la atención primaria de medicina familiar contribuye significativamente a la prevención y tratamiento oportuno de afecciones cutáneas. Al permitir una evaluación más detallada y precisa de las lesiones, esta técnica facilita la identificación temprana de posibles problemas dermatológicos, incluyendo el melanoma, lo que posibilita la intervención médica en etapas iniciales. Esta capacidad de detección temprana no solo optimiza las opciones de tratamiento, sino que también puede mejorar los resultados clínicos y reducir la carga emocional asociada a la incertidumbre sobre las lesiones cutáneas.

“La dermatoscopia puede mejorar sustancialmente la capacidad de un médico para evaluar una lesión en la piel y así tomar las decisiones apropiadas sobre si es necesario realizar una biopsia”. (Nelson, 2018, p.1).

La cita resalta la importancia de la dermatoscopia como una herramienta valiosa para mejorar la capacidad de evaluación de lesiones cutáneas por parte de los médicos, lo cual tiene una relevancia directa en el contexto del trabajo de investigación sobre el uso de la dermatoscopia en la valoración de lesiones cutáneas en la consulta de medicina familiar. La mención de que la dermatoscopia puede "mejorar sustancialmente" la capacidad del médico sugiere un impacto significativo en la toma de decisiones clínicas. Al enfocarse en la evaluación de lesiones cutáneas, esta mejora podría traducirse en una mayor precisión en la identificación de características dermatoscópicas específicas que podrían indicar la necesidad de una biopsia.

"La dermatoscopia es una herramienta de relativamente baja tecnología y bajo costo que puede mejorar la precisión de los proveedores para diagnosticar cáncer de piel de tipo melanoma y no melanoma". (Nelson, 2018, p.1).

La utilidad y accesibilidad de la dermatoscopia al describirla como una herramienta de "relativamente baja tecnología y bajo costo". Este aspecto es relevante para el trabajo de investigación, ya que destaca una característica clave que podría influir en su implementación exitosa en entornos de atención primaria. La idea de que la dermatoscopia puede mejorar la precisión de los proveedores para diagnosticar cáncer de piel, tanto melanoma como no melanoma, resalta su utilidad en la detección temprana y diferenciación de lesiones cutáneas.

1.4 Justificación

La implementación de la dermatoscopia en la atención primaria para la valoración de patología cutánea en la consulta de Medicina Familiar es altamente relevante debido a la creciente incidencia de enfermedades dermatológicas y la necesidad de una detección temprana. Las afecciones cutáneas representan una carga significativa en la atención primaria, y la dermatoscopia puede mejorar la precisión diagnóstica de lesiones cutáneas, facilitando la identificación de patologías como melanomas y otras enfermedades dermatológicas.

El estudio es pertinente en el contexto de la Medicina Familiar y Comunitaria, ya que la dermatoscopia podría mejorar la capacidad de los médicos de familia para diagnosticar y gestionar eficientemente afecciones dermatológicas en el nivel de atención primaria. Dado que las enfermedades cutáneas son comunes y varían en gravedad, contar con herramientas de diagnóstico más precisas en el ámbito de la atención primaria puede contribuir significativamente a la salud general de la población.

La viabilidad del estudio se respalda por la disponibilidad de tecnologías de dermatoscopia y la capacitación que se puede brindar a los profesionales de la Medicina Familiar. Además, la implementación de la dermatoscopia en atención primaria puede reducir la necesidad de derivaciones a especialistas dermatólogos, optimizando los recursos y mejorando la eficiencia del sistema de salud.

El incremento en la incidencia de enfermedades dermatológicas y la dificultad en el diagnóstico clínico convencional resaltan la importancia de explorar herramientas más precisas, como la dermatoscopia, para mejorar la detección temprana y la gestión efectiva de estas afecciones.

La implementación de la dermatoscopia en Medicina Familiar y Comunitaria aportaría una mejora significativa en la capacidad de diagnóstico y manejo de patologías cutáneas en el nivel primario de atención. Esto podría llevar a una reducción en las derivaciones a especialistas, disminuir la carga en los servicios dermatológicos y mejorar la continuidad de la atención.

El estudio tiene implicaciones tanto a nivel individual como poblacional, al mejorar la precisión diagnóstica de enfermedades cutáneas y reducir posibles retrasos en el tratamiento. A nivel sistémico, la implementación de la dermatoscopia puede tener implicaciones en la eficiencia y sostenibilidad del sistema de salud, al evitar derivaciones innecesarias y mejorar la gestión de recursos.

Capítulo II. Propósito

Capítulo 2. Propósito

En presente apartado se desarrolla el planteamiento del problema de la investigación y los objetivos de la investigación.

2.1 Planteamiento del problema

La dermatoscopia, una técnica no invasiva que permite examinar lesiones cutáneas con un alto nivel de detalle, ha demostrado ser eficaz en el diagnóstico de diversas patologías dermatológicas, incluidos melanomas y otras enfermedades de la piel. Sin embargo, su implementación en la atención primaria, particularmente en la consulta de Medicina Familiar, es aún limitada. Esta situación plantea un desafío significativo, considerando la creciente incidencia de enfermedades dermatológicas y la necesidad apremiante de una detección temprana.

La importancia de introducir la dermatoscopia en la atención primaria radica en su capacidad para mejorar la precisión diagnóstica de las lesiones cutáneas, lo que puede resultar en una detección más temprana y una gestión más efectiva de las enfermedades dermatológicas. En la consulta de Medicina Familiar, donde las afecciones de la piel son comunes y variadas en gravedad, contar con herramientas de diagnóstico más precisas puede tener un impacto significativo en la salud general de la población.

La integración de la dermatoscopia en la consulta de Medicina Familiar y Comunitaria no solo mejoraría la capacidad de diagnóstico y manejo de las patologías cutáneas en el nivel primario de atención, sino que también podría reducir la carga en los servicios dermatológicos especializados y mejorar la continuidad de la atención para los pacientes.

Dado todo lo anterior, surge la siguiente pregunta de investigación: ¿Es la dermatoscopia una herramienta que mejora el abordaje inicial de patologías cutáneas en la consulta de atención primaria?

2.2 Objetivo General

Análisis del uso de la dermatoscopia en la valoración de lesiones cutáneas en la consulta de medicina familiar

2.3 Objetivos Específicos

- 1 Describir el dermatoscopio y las principales funciones de la dermatoscopia.
- 2 Describir las principales patologías cutáneas que pueden ser abordadas mediante dermatoscopia.
- 3 Describir los algoritmos utilizados en dermatoscopia para lesiones potencialmente malignas.
- 4 Proponer una recomendación para la efectiva implementación de la dermatoscopia en atención en la consulta de Medicina Familiar.

Capítulo III. Metodología

Capítulo 3. Metodología

3.1 Diseño: Tipo de investigación y enfoque

En el marco de esta investigación centrada en la implementación de la dermatoscopia en la medicina familiar, es crucial establecer un diseño metodológico sólido que guíe la obtención y análisis de datos de manera efectiva. En este apartado, se abordará tanto el tipo de investigación como el enfoque seleccionado para alcanzar los objetivos propuestos. La elección del tipo de investigación es fundamental, ya que determina la naturaleza y el alcance del estudio.

Asimismo, el enfoque metodológico influye en la manera en que se recopilan, interpretan y utilizan los datos. La combinación adecuada de estos elementos permitirá explorar en profundidad la viabilidad y los desafíos asociados con la integración de la dermatoscopia en entornos de atención primaria, arrojando luz sobre cómo mejorar la precisión diagnóstica y la gestión de condiciones dermatológicas en la medicina familiar.

3.1.1 Tipo de investigación

Se propone como metodología de investigación realizar un estudio no experimental, descriptivo sistemático de tipo revisión bibliográfica relacionado con la implementación de la dermatoscopia en el entorno de la atención primaria.

La investigación no experimental se ajusta a la naturaleza de la dermatoscopia, donde las variables no se manipulan activamente, sino que se observan en su entorno natural. Al tratarse de una técnica médica consolidada, la manipulación directa de variables puede no ser ética o práctica. Este tipo de investigación permite explorar y comprender las relaciones entre las variables relevantes, como la precisión diagnóstica y las implicaciones clínicas, sin intervenir en el proceso médico.

Según lo indican Hernández y Mendoza (2018), la investigación no experimental, “podría definirse como la investigación que se realiza sin manipular deliberadamente variables. Es decir, se trata de estudios en los que no haces variar en forma intencional las variables independientes para ver su efecto sobre otras variables” (p. 174).

3.2.2 Enfoque

Como indican Hernández y Mendoza (2018), los estudios descriptivos pretenden especificar las propiedades, características y perfiles de personas, grupos, comunidades, procesos, objetos o cualquier otro fenómeno que se someta a un análisis. Es decir, miden o recolectan datos y reportan información sobre diversos conceptos, variables, aspectos, dimensiones o componentes del fenómeno o problema a investigar (p. 108).

Dada la naturaleza de la dermatoscopia y su aplicación en la medicina familiar, existe una cantidad sustancial de conocimiento disperso en la literatura científica. Un enfoque descriptivo sistemático permite recopilar, organizar y sintetizar de manera exhaustiva esta información, ofreciendo una visión integral del estado actual del tema.

Asimismo, la revisión bibliográfica proporciona una base sólida para fundamentar las conclusiones de la investigación, al respaldarlas con evidencia previa y estudios existentes. En este contexto, el enfoque no experimental se alinea con el objetivo de comprender a fondo las aplicaciones y beneficios de la dermatoscopia en la medicina familiar sin alterar su práctica habitual.

3.2 Población

3.2.1 Criterios de Selección (inclusión y exclusión)

En el desarrollo de la presente investigación, es esencial establecer criterios de selección rigurosos que guíen la inclusión y exclusión de estudios y fuentes relevantes para garantizar la solidez y coherencia de los resultados. Los criterios de

selección, tanto de inclusión como de exclusión, desempeñan un papel crucial en la identificación de la información pertinente que contribuirá a los objetivos de la investigación.

Este apartado se enfocará en definir con claridad los parámetros que determinarán la elección de los estudios y fuentes bibliográficas, asegurando que estén alineados con los objetivos específicos de la investigación sobre la dermatoscopia en el ámbito de la medicina familiar. Estos criterios no solo delimitarán el alcance del análisis, sino que también respaldarán la validez y relevancia de los hallazgos, contribuyendo así a la robustez metodológica de este estudio.

Tabla 1 *Criterios de inclusión y exclusión*

| Criterios de inclusión | Criterios de exclusión |
|---|---|
| Se incluirán los estudios relacionados en la práctica de aplicación de dermatoscopia en los escenarios de medicina familiar y/o atención primaria publicados en inglés y español. | Estudios de reseña o a pequeña escala |
| Estudios publicados en los últimos 20 años, desde el 01 de enero del 2004 al 31 de diciembre del 2023. | Estudios con limitaciones de acceso |
| Artículos que hayan sido un hito o punto de inflexión en el uso del dermatoscopio en AP o en general. | Estudios de calidad de evidencia baja o muy baja. |

Fuente: elaboración propia, 2024

La población de la investigación estará constituida por estudios publicados en español o inglés que cumplan con criterios de inclusión específicos. Se incluirán investigaciones publicadas desde el 01 de enero de 2001 al 31 de diciembre de 2023, realizadas en población adulta y que presenten un nivel de evidencia moderado o alto, después de aplicado el método de PRISMA.

Por otro lado, se excluyen estudios de reseña o a pequeña escala, aquellos con limitaciones de acceso y aquellos que evidencien un nivel de evidencia baja. Este enfoque de selección tiene como objetivo centrar la investigación en trabajos recientes, metodológicamente sólidos y relevantes para el contexto de la dermatoscopia en la medicina familiar, asegurando así la robustez y aplicabilidad de los hallazgos obtenidos.

3.2.2 Tamaño muestral

El tamaño muestral estará determinado por la cantidad de estudios que cumplan con los criterios de inclusión establecidos. Dado que la investigación se enfoca en estudios publicados en español o inglés, publicados desde el 01 de enero de 2004 hasta el 31 de diciembre de 2023, en población adulta, y con un nivel de evidencia moderado o alto, el tamaño muestral dependerá de la disponibilidad de investigaciones que satisfagan estos requisitos. Es importante realizar una revisión exhaustiva de la literatura científica para identificar la cantidad de estudios que se ajusten a estos criterios y utilizar esa información para determinar el tamaño muestral final de la investigación.

3.2.3 Procedimientos de muestreo

Los procedimientos de muestreo para esta investigación se basarán en criterios específicos para la selección de estudios que cumplan con los requisitos establecidos. A continuación, se describen los procedimientos de muestreo:

1. **Búsqueda Bibliográfica:** Se llevó a cabo una búsqueda exhaustiva en bases de datos científicas, bibliotecas virtuales y repositorios especializados para identificar estudios publicados en español o inglés, esta búsqueda se desarrolló desde el 01 de diciembre de 2023 al 30 de marzo de 2024. Para la búsqueda de los artículos científicos, se buscaron en las bases de datos PubMed, Science Direct, Scielo, Google Académico, MEDLINE, LILACS, EMBASE y la base de datos de la biblioteca virtual de la Universidad de Costa Rica. Para la búsqueda se

utilizaron las palabras clave y la fórmula mesh "dermatoscopia", "atención primaria", "medicina familiar", "patología cutánea", "implementación" en español y en inglés "dermatoscopy", "Primary care", "family medicine", "cutaneous pathology", "implementation".

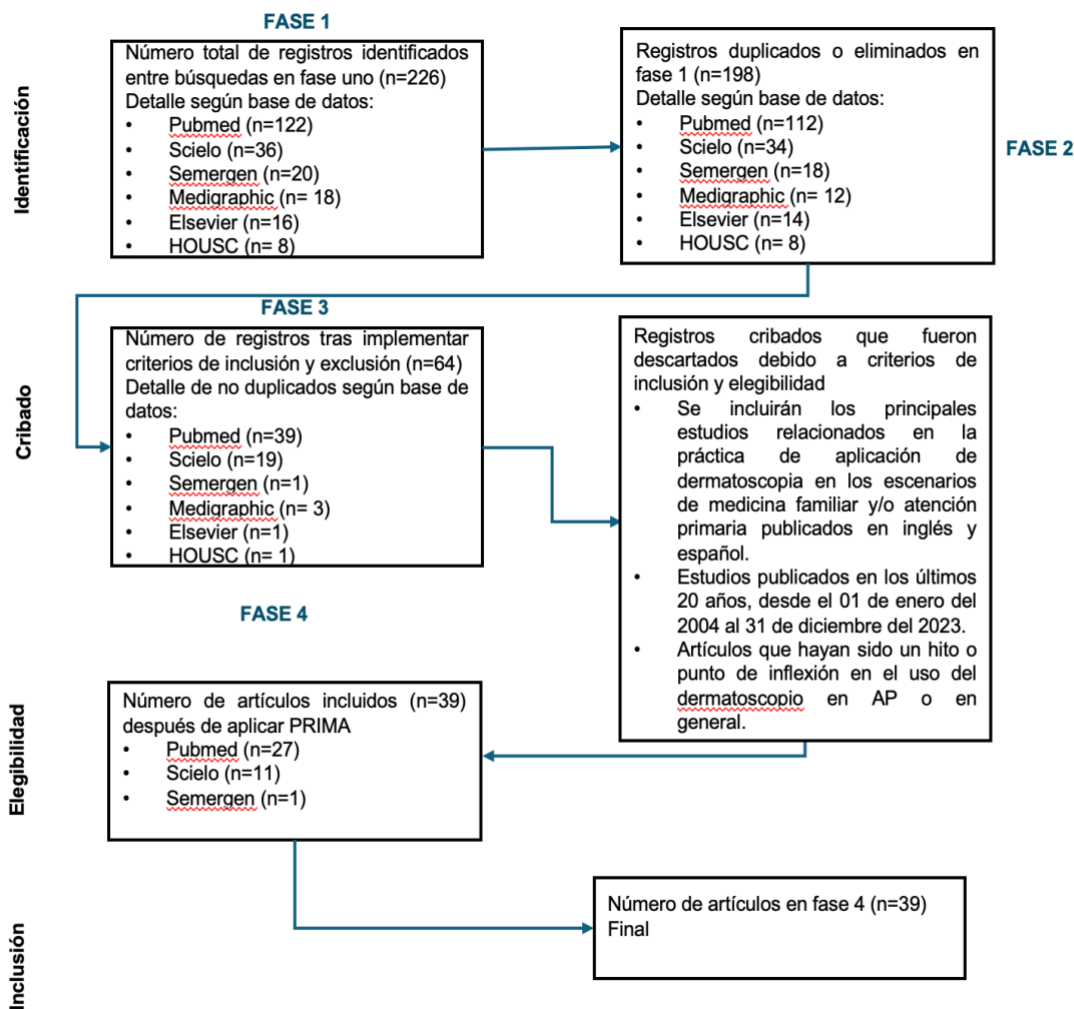
2. **Recopilación:** Se utilizó el resumen /abstract para depurar los artículos obtenidos en las páginas de búsqueda según los criterios de inclusión y exclusión.

Los artículos se clasifican según el nivel de evidencia bajo, moderado y alto mediante el método sistemático PRISMA.

3. **Determinación del Tamaño Muestral:** El tamaño muestral final estará determinado por la cantidad de estudios que cumplan con todos los criterios de inclusión y exclusión, proporcionando una base sólida para el análisis de la revisión bibliográfica y presenten un nivel de evidencia moderada o alta.

A continuación, se muestra cada una de las fases de selección de artículos científicos para la investigación:

Figura 1 Selección de artículos



Fuente: Elaboración propia, 2024

Al seguir estos procedimientos de muestreo, se asegurará la identificación y selección de estudios relevantes que cumplan con los objetivos de la investigación y aporten información valiosa para abordar la pregunta planteada.

Para la determinación del nivel de evidencia de estos aportes se aplica el método de PRISMA, lo cual implica evaluar múltiples aspectos de los estudios incluidos en la revisión. Aquí hay algunas consideraciones para cada nivel:

1. Nivel bajo de evidencia:

- Los estudios incluidos tienen limitaciones significativas en su diseño, ejecución o análisis.
- Existe un alto riesgo de sesgo en la mayoría de los estudios incluidos.
- La evidencia disponible es inconsistente o no concluyente.
- Los estudios tienen una calidad metodológica deficiente según las herramientas de evaluación utilizadas.

2. Nivel moderado de evidencia:

- Los estudios incluidos tienen algunas limitaciones en su diseño, ejecución o análisis, pero en general son sólidos.
- Existe un riesgo moderado de sesgo en algunos estudios incluidos, pero la mayoría tienen un riesgo bajo.
- La evidencia disponible es consistente en su dirección, aunque puede haber algunas variaciones en los resultados.
- Los estudios tienen una calidad metodológica aceptable según las herramientas de evaluación utilizadas.

3. Nivel alto de evidencia:

- Los estudios incluidos tienen un diseño sólido y una ejecución rigurosa.
- Existe un riesgo bajo de sesgo en la mayoría o en todos los estudios incluidos.
- La evidencia disponible es consistente y concluyente en su dirección.
- Los estudios tienen una alta calidad metodológica según las herramientas de evaluación utilizadas.

Capítulo IV. Resultados y análisis

Para la presentación de resultados de la investigación, a través de la búsqueda de palabras claves, se recopilaron un total de 226 artículos y libros atinentes al tema de investigación, entre los cuales se determinó que 28 eran artículos o referencias repetidas, resultando en un total de 198 artículos y libros atinantes.

Utilizando los criterios de inclusión se determinó que 64 publicaciones cumplían con dichos criterios, posteriormente durante la fase 4 se aplican los criterios de exclusión y se eliminaron 25 artículos para terminar con un total de 39 artículos y libros científicos, los cuales se enlistan en el anexo 1, que fueron filtrados por nivel de evidencia bajo, moderado y alto mediante el método de revisión sistemática PRISMA, los cuales se presentan a continuación ordenados por resultados atinentes a cada objetivo específico de la investigación:

Con respecto al objetivo específico “Descripción del dermatoscopio y sus funciones”, se tienen los siguientes resultados:

Tabla 2 Descripción del dermatoscopio y funciones de la dermatoscopia

| Objetivo | Autor | Descripción | Funciones |
|---|---|--|--|
| <p>Descripción y funciones del dermatoscopio y la dermatoscopia</p> | <p>Senel, (2011) Dermatoscopy of non-melanocytic skin tumors.</p> | <p>Es un dispositivo médico utilizado para examinar la piel de manera no invasiva y económica. Destaca por su capacidad para mejorar la precisión diagnóstica en comparación con los criterios clínicos convencionales, especialmente en casos de melanoma cutáneo y otros tipos de tumores cutáneos, permite observar características específicas de las lesiones cutáneas pigmentadas y no pigmentadas, lo que facilita la correlación con hallazgos histopatológicos.</p> | <p>Ofrece una evaluación precisa y no invasiva de tumores cutáneos no melanocíticos, lo que ayuda a diferenciar entre diferentes tipos de lesiones cutáneas pigmentadas y no pigmentadas. Distingue entre lesiones similares clínicamente, como el carcinoma basocelular no pigmentado y la hiperplasia sebácea. Permite identificar patrones dermatoscópicos peculiares asociados con diversas condiciones, como la queratosis actínica facial y el</p> |

| | | | |
|--|--|---|--|
| | | | sarcoma de Kaposi, lo que contribuye a un diagnóstico más preciso. |
| | Andrea Herschorn (2012) Dermoscopia para la detección de melanomas en la práctica familiar | La dermoscopia (también <i>dermatoscopia</i> , <i>microscopía de superficie</i> o <i>microscopía de epiluminiscencia de aceite</i>) es una técnica que implica el uso de una lupa de luz de mano (generalmente una ampliación de 10 veces) | Visualizar una lesión de la piel en profundidad. |

| | | | |
|--|---|---|--|
| | <p>Ashfaq A. Marghoob, Md, Richard P. Usatine, Md, And Natalia Jaimes, Md, (2013) Dermoscopy for the family physician</p> | <p>Es un instrumento de mano también llamado dermoscopio, que tiene una fuente de luz transiluminadora y una óptica de aumento estándar (10x)</p> | <p>El dermatoscopio facilita la visualización de estructuras de la piel ubicadas dentro de la epidermis, unión dermoepidérmica y la dermis papilar, que de otro modo no son visibles para el ojo.</p> |
| | <p>Rao y Ahn, (2012). Dermatoscopy for Melanoma and Pigmented Lesions</p> | <p>Es un dispositivo de aumento utilizado para examinar lesiones cutáneas en vivo, permitiendo la visualización de estructuras subsuperficiales y estableciendo correlaciones con estructuras histopatológicas. Evalúa especialmente lesiones pigmentadas, como parte de la detección temprana del melanoma, uno de los principales cánceres primarios.</p> | <p>Es una herramienta diagnóstica no invasiva esencial en la detección precoz del melanoma y otras lesiones pigmentadas, permitiendo una visualización detallada de estructuras cutáneas y estableciendo correlaciones con hallazgos histopatológicos.</p> |

Grimaldi, Luca; Silvestri, Alessandro; Brandi, Cesare; Nisi, Giuseppe; Brafa, Anna; Calabrò, Massimiliano; Campa, Alessandra; D'Aniello, Carlo (2009) Dermoscopia de epiluminescencia digital para lesiones cutáneas pigmentadas, médicos de atención primaria y telediagnóstico: ¿una herramienta útil?

La dermoscopia de epiluminescencia digital es una herramienta relativamente reciente.

Su principal función es la adquisición de imágenes digitales de alta definición, para el diagnóstico de lesiones cutáneas pigmentadas.

Richard P. Usatine, (2019) The color Atlas and Synopsis of Family Medicine

Es un dispositivo portátil que consta de una lente de 10 aumentos y una fuente de luz transiluminante, polarizada o no polarizada, diseñada para disminuir el brillo de la superficie y ver las capas más profundas de la piel.

Dermatoscopio de luz no- polarizada: la luz se transmite a través de la fuente de luz del dermatoscopio.
 Dermatoscopio de luz polarizada: la luz se transmite a través de la fuente de luz del dermatoscopio que penetra profundamente y sufre múltiples eventos de dispersión lo que resulta en una aleatorización de la polarización permitiendo la visualización de estructuras de la unión dermoepitelial o de la dermis superficial.

| | | |
|---|---|---|
| <p>Richard P. Usatine, MD; Leah K. Shama, DO; Ashfaq A. Marghoob, MD; Natalia, Jaimes, MD (2018) Dermoscopy in family medicine: A primer</p> | <p>Es un instrumento portátil útil, de uso rápido y rentable para detectar el melanoma.</p> | <p>Permite visualizar estructuras debajo del estrato córneo que habitualmente no son discernibles a simple vista.</p> |
| <p>Robinson, J.K., Jain, N., Marghoob, A.A. <i>et al.</i> (2018) Un ensayo aleatorizado sobre la eficacia del aprendizaje del dominio para las habilidades y la práctica de detección oportunista del melanoma del proveedor de atención primaria</p> | <p>Es un dispositivo no invasivo</p> | <p>Herramienta diagnóstica que proporciona un mayor poder discriminatorio que la inspección visual.</p> |

| | | | |
|--|--|--|---|
| | <p>Salafranca; Ara y Zaballos, (2020). Dermoscopy and Basal Cell Carcinoma)</p> | <p>Es una herramienta crucial en el diagnóstico del carcinoma basocelular (CBC), el cáncer cutáneo más común en humanos, debido a su capacidad para mejorar la precisión diagnóstica y diferenciar entre subtipos histológicos, permitiendo una detección temprana del CBC, lo que ayuda a reducir la morbilidad y los costos económicos asociados con su tratamiento.</p> | <p>Permite reconocer lesiones, facilita la identificación precisa del subtipo histológico y la detección de lesiones incipientes. Esto es crucial para el diagnóstico temprano del CBC en pacientes con daño actínico.</p> |
| | <p>Deinlein, Richtig, Schwab, Scarfi, Arzberger, Lobo, Hofmann-Wellenhof y Zalaudek, (2016). Melanoma Surveillance</p> | <p>Es fundamental en el diagnóstico no invasivo y la evaluación del tratamiento del cáncer cutáneo no melanocítico, es utilizado en la práctica clínica actual.</p> | <p>Destaca como un método no invasivo y valioso que mejora la diferenciación preoperatoria de diversas formas de cáncer de piel no melanocítico de igual manera crucial en la selección de la terapia y en el seguimiento posterior al tratamiento. Permite una</p> |

| | | | |
|--|--|--|---|
| | | | evaluación precisa de las lesiones y una respuesta terapéutica adecuada. |
| | Rito, Zalaudek, y Rudnicka, (2018). Dermoscopy of basal cell carcinoma | Es una herramienta esencial para una detección más precisa y un manejo adecuado del BCC. | Es una herramienta fundamental para mejorar la precisión en la detección del carcinoma de células basales permitiendo la identificación de características dermatoscópicas distintivas en sus variantes pigmentadas y no pigmentadas. |

| | | |
|---|---|---|
| <p>Lacarrubba, D'Amico, Nasca, Dinotta y Micali, (2010). Use of dermatoscopy and videodermatoscopy in therapeutic follow-up: a review</p> | <p>Esta herramienta es crucial en el seguimiento terapéutico de enfermedades cutáneas, proporcionando información valiosa para la gestión y tratamiento adecuados.</p> | <p>Permite una observación detallada de la piel, lo que facilita un diagnóstico diferencial preciso de lesiones cutáneas pigmentadas.</p> |
| <p>Krueger, Saizán, Stein y Elbuluk, (2021). Dermoscopy of acquired pigmentary disorders: a comprehensive review</p> | <p>Es una herramienta valiosa para el abordaje de trastornos pigmentarios adquiridos, proporcionando información adicional para la evaluación y diagnóstico precisos.</p> | <p>Es una herramienta valiosa para mejorar la precisión diagnóstica en casos de melasma, léntigos solares, vitíligo y otros trastornos pigmentarios estudiados.</p> |
| <p>Sinz, Tschandl y Rosendahl, (2017). Accuracy of dermatoscopy for the diagnosis of nonpigmented cancers of the skin</p> | <p>Esta herramienta permite una observación detallada de la piel, se examina para determinar su utilidad en la identificación precisa de lesiones cutáneas que carecen de pigmentación.</p> | <p>Es una herramienta valiosa que ayuda en el diagnóstico y tratamiento del cáncer de piel no pigmentado</p> |

| | | |
|--|---|--|
| <p>Pampena, Lai y Lombardi, (2020). Clinical and Dermoscopic Features Associated with Difficult-to-Recognize Variants of Cutaneous Melanoma: A Systematic Review</p> | <p>El dermatoscopio se utiliza para definir las principales características clínicas y dermatoscópicas de las variantes histológicas del melanoma cutáneo que son frecuentes, pero poco comunes.</p> | <p>Es una herramienta valiosa para mejorar la precisión diagnóstica en casos de melanoma, especialmente en variantes poco comunes, lo que facilita un tratamiento adecuado y oportuno.</p> |
| <p>Reiter, Mimouni, Dusza, Halpern, Leshem y Marghoob, (2019). Dermoscopic features of basal cell carcinoma and its subtypes: A systematic review</p> | <p>El dermatoscopio se emplea como una herramienta para revisar sistemáticamente la prevalencia de estructuras dermatoscópicas en el carcinoma basocelular (CBC) y sus subtipos. Permite una observación detallada de las características superficiales y subsuperficiales de las lesiones cutáneas, lo que facilita la identificación y clasificación precisa de</p> | <p>Es una herramienta que facilita la identificación de rasgos distintivos que son útiles para el diagnóstico diferencial del BCC y su clasificación según subtipos histopatológicos.</p> |

| | | | |
|--|---|--|---|
| | | <p>las estructuras dermatoscópicas asociadas con el CBC y sus diferentes variantes.</p> | |
| | <p>Jones, Jurascheck, Melle, Hickman, Madrigueras, PN, Emery y Walter, (2019). Dermoscopy for melanoma detection)</p> | <p>Es una herramienta vital en la evaluación de lesiones cutáneas sospechosas en entornos de atención primaria. Se destaca su capacidad para mejorar la precisión del diagnóstico, especialmente entre los especialistas en dermatología, y se fomenta su utilización incluso por parte de médicos de atención primaria (PCP).</p> | <p>Es una herramienta prometedora que podría mejorar la detección y el manejo de lesiones cutáneas sospechosas en la atención primaria.</p> |

| | | |
|--|---|--|
| <p>Reiter, Mimouni, Gdalevich, Marghoob, Levi, Hodak y Leshem, (2018). The diagnostic accuracy of dermoscopy for basal cell carcinoma: A systematic review and meta-analysis</p> | <p>El dermatoscopio se utiliza como una herramienta de diagnóstico para evaluar la precisión en la detección del carcinoma basocelular (BCC), en comparación con el examen a simple vista.</p> | <p>El dermatoscopio desempeña un papel importante al mejorar la capacidad de diagnóstico del CBC, especialmente en casos de lesiones pigmentadas.</p> |
| <p>Pokhrel PK, (2022) Dermoscopy in Primary Care</p> | <p>La dermoscopia es una técnica no invasiva que permite un aumento in vivo de las estructuras de la piel y ayuda a visualizar las características microscópicas que son imperceptibles a simple vista.</p> | <p>La dermoscopia aumenta la sensibilidad diagnóstica en comparación con el examen a simple vista. Se ha informado de una mejora significativa en la precisión diagnóstica de las lesiones benignas y malignas entre los médicos de medicina familiar después de un curso de capacitación introductorio sobre dermoscopia.</p> |

| | | | |
|--|--|---|--|
| | <p>Seiverling, Ahrns, Greene, Yélamos, Dusza y Marghoob, (2019). Dermoscopy and dermatopathology correlates of cutaneous neoplasms</p> | <p>El dermatoscopio es una herramienta clave en la evaluación de la eficacia de la enseñanza de características dermatoscópicas para mejorar la detección del cáncer de piel por parte de los médicos de familia.</p> | <p>Se utiliza como una herramienta para mejorar la capacidad de los médicos de familia en la detección precisa de lesiones cutáneas, tanto benignas como malignas, a través de la dermatoscopia y el uso del algoritmo TADA.</p> |
| | <p>Castillejo, Vallespín, Beceiro, Moreno, Melús-Palazón, Vilarrubí-Estrella, Villanueva, (2018). Recomendaciones de prevención del cáncer. Actualización PAPPS 2018</p> | <p>Es una herramienta esencial en la lucha contra el cáncer cutáneo, especialmente en el contexto de la atención primaria y la detección precoz de lesiones sospechosas.</p> | <p>Desempeña un papel integral en la mejora de la gestión del cáncer a través de la detección temprana y el apoyo a decisiones clínicas informadas.</p> |

| | | | |
|--|--|--|---|
| | H. Peter Soyer, Argenziano, (2018) Dermoscopy The essentials | Es una técnica diagnóstica no invasiva | Magnifica la piel de tan manera que el color y la estructura de la epidermis, la unión dermoepidérmica y la dermis papilar se vuelven visibles. |
| | Robert H. Johr, Wilhelm Stolz, (2010) Dermoscopy All Illustrated self – Assesment Guide | Es una técnica no invasiva | Permite la visualización del color y la estructura de la dermis, la unión dermoepidérmica y la dermis papilar que permite visualizar colores y estructuras que no pueden ser visualizados a simple vista. |
| | Fee, J.A., McGrady, F.P. & Hart, N.D. (2022) Uso de la dermoscopia en la atención primaria | Un dermatoscopio es un dispositivo de mano que contiene una fuente de luz integral y, por lo general, una lente de aumento de 10x. | Un dermatoscopio actúa para magnificar una lesión y reducir la interferencia del reflejo de la luz de la superficie de la piel, para permitir que se visualicen las estructuras pigmentadas y |

| | | | |
|--|--|--|---|
| | | | vasculares en la epidermis profunda y la dermis superficial |
|--|--|--|---|

Fuente: Elaboración propia, 2024

Uno de los primeros estudios relevantes es el de Senel (2011), que destaca al dermatoscopio como una herramienta no invasiva y económica que mejora significativamente la precisión diagnóstica en comparación con los criterios clínicos convencionales. Este autor resalta la capacidad del dermatoscopio para observar características específicas de las lesiones cutáneas pigmentadas y no pigmentadas, lo que facilita la correlación con hallazgos histopatológicos y contribuye a un diagnóstico más preciso, especialmente en casos de melanoma y otros tumores cutáneos.

Ampliando esta descripción, Rao y Ahn (2012), junto con Grimaldi et al. (2009), resaltan la capacidad del dermatoscopio para visualizar estructuras subsuperficiales de la piel y adquirir imágenes digitales de alta definición. Esto no solo permite una mejor evaluación de las características de las lesiones cutáneas pigmentadas, sino que también juega un papel crucial en la detección temprana del melanoma y otros cánceres de piel pigmentados. Además, Usatine et al. (2018) y Robinson et al. (2018) enfatizan el valor del dermatoscopio como una herramienta portátil, rentable y útil para la detección de melanoma, mejorando así la capacidad de diagnóstico del personal médico, especialmente en entornos de atención primaria.

Por otro lado, estudios como los de Salafranca et al. (2020) y Reiter et al. (2018) resaltan la importancia del dermatoscopio en el diagnóstico preciso del carcinoma basocelular (CBC), el cáncer cutáneo más común. Estos estudios subrayan la capacidad del dermatoscopio para identificar características distintivas y diferenciar entre subtipos histológicos, lo que resulta fundamental para la detección temprana y el manejo adecuado de condiciones cutáneas malignas.

Los diversos estudios revisados proporcionan una visión integral de las funciones del dermatoscopio, destacando su utilidad en la detección temprana, el diagnóstico preciso y el manejo adecuado de una variedad de condiciones cutáneas, incluidos el melanoma y el carcinoma basocelular, lo que respalda el objetivo de describir el dermatoscopio y sus funciones en la práctica clínica.

Con respecto al objetivo “Describir las principales patologías cutáneas que pueden ser abordadas mediante dermatoscopia”, se tiene los siguientes hallazgos:

Tabla 3 Principales patologías

| Objetivo | Autor | Descripción |
|------------------------|--|---|
| Principales patologías | Senel, (2011). Dermatoscopy of non-melanocytic skin tumors. | Entre las principales patologías cutánea se incluye el carcinoma basocelular (CBC), tanto pigmentado como no pigmentado, el melanoma, la hiperplasia sebácea, la queratosis actínica (QA) facial, el carcinoma de células escamosas (CCE) y el sarcoma de Kaposi. |
| | Salafranca; Ara y Zaballos, (2020). Dermoscopy in Basal Cell Carcinoma: An Updated Review | Como principal patología cutánea se incluye el carcinoma basocelular (CBC). |
| | H. Peter Soyer, Argenziano (2018) Dermoscopy The Essentials | La dermatoscopia aumenta significativamente el diagnóstico clínico de lesiones cutáneas melanocíticas, no melanocíticas, benignas y malignas, con una mejora del 10 al 27% en el |

| | |
|--|--|
| | diagnostico de melanoma en comparación con el que se logra con el examen clínico. |
| Richard P. Usatine, MD; Leah K. Shama, DO; Ashfaq A. Marghoob, MD; Natalia. Jaimes, MD (2018) Dermoscopy in family medicine: A primer | La dermatoscopia mejora la sensibilidad para detectar melanomas a simple vista; también permite la detección del melanoma en etapas más tempranas, lo que mejora el pronóstico. Aumenta la sensibilidad promedio de diagnóstico de melanoma del 71% a más del 90% sin disminución significativa en la especificidad. |
| Fee, J.A., McGrady, F.P. & Hart, N.D. (2022). Dermoscopy use in primary care: a qualitative study with general practitioners. | Hay evidencia de revisiones sistemáticas de que la evaluación de las lesiones de la piel mediante dermatoscopia es más precisa que la inspección visual por sí sola para la detección de melanomas y carcinomas de células basales |
| Robert H. Johr , Wilhelm Stolz, (2010) Dermoscopy All Illustrated self – Assesment Guide | Ayuda a diferenciar las lesiones cutáneas melanocíticas y no melanocíticas Ayuda a diferencia las lesiones cutáneas benignas de las malignas. Aumenta el diagnóstico de melanoma incognito (falso melanoma negativo) |
| Reiter O, Mimouni I, Gdalevich M, Marghoob AA, Levi A, Hodak E, Leshem YA. The diagnostic accuracy of dermoscopy for basal cell carcinoma: A systematic review and meta-analysis. J Am Acad Dermatol. 2019 | La sensibilidad y especificidad combinada de la dermatoscopia para el diagnóstico de Carcinoma de Células basales (CBC) fueron del 91,2 % y el 95 %, respectivamente. En estudios que comparan el rendimiento de la prueba, la adición de la dermatoscopia al examen a simple vista mejoró la sensibilidad del 66,9 % al 85 % (P = 0,0001) y la especificidad del 97,2 % al 98,2 % (P = 0,006). La sensibilidad y especificidad de la dermatoscopia fueron más altas para el CBC pigmentado que para el no pigmentado. |

| | |
|--|---|
| <p>Zachary J, Oriol, (2017)</p> <p>ZEnhancing Skin Cancer Diagnosis with Dermoscopy, Dermatologic Clinics,</p> | <p>La dermoscopia aumenta la precisión y sensibilidad del diagnóstico para el melanoma, y ayuda en la detección de tumores más pequeños.</p> |
| <p>Deinlein,Richtig,Schwab,S carfi,Arzberger,Lobo,Hofmann-Wellenhof y Zalaudek,(2016). Melanoma Surveillance</p> | <p>Entre las principales patologías cutáneas se incluye el carcinoma de células basales (CBC), la queratosis actínica (QA) y el carcinoma de células escamosas (CCE).</p> |
| <p>Rito, Zalaudek, y Rudnicka, (2018).</p> <p>Dermoscopy of basal cell carcinoma</p> | <p>Como principal patología cutánea se incluye el carcinoma de células basales (BCC).</p> |
| <p>Krueger,Saizán,Stein y Elbuluk,(2021). Dermoscopy of acquired pigmentary disorders: a comprehensive review</p> | <p>Entre las principales patologías cutáneas se incluye el melasma, lentigos solares y vitíligo.</p> |
| <p>Sinz, Tschandl y Rosendahl, (2017).</p> <p>Accuracy of dermatoscopy for the diagnosis of nonpigmented cancers of the skin</p> | <p>Como principal patología cutánea se incluye el cáncer de piel no pigmentado.</p> |
| <p>Pampena, Lai y Lombardi, (2020).</p> <p>Clinical and Dermoscopic Features Associated with</p> | <p>Como principal patología se incluye el melanoma.</p> |

| | |
|---|--|
| <p>Difficult-to-Recognize Variants of Cutaneous Melanoma: A Systematic Review</p> | |
| <p>Reiter, Mimouni, Dusza, Halpn, Leshem y Marghoob, (2019).</p> <p>La precisión diagnóstica de la dermatoscopia para el carcinoma de células basales: una revisión sistemática y un metaanálisis</p> | <p>La dermatoscopia es una herramienta adicional sensible y específica para el diagnóstico de la CBC. Es especialmente valioso para el CBC pigmentado.</p> |

Fuente: Elaboración propia, 2024

Senel (2011) y Deinlein et al. (2016) enumeran varias patologías cutáneas, incluyendo el carcinoma basocelular (CBC), el melanoma, la hiperplasia sebácea, la queratosis actínica (QA), y el carcinoma de células escamosas (CCE), resaltando la amplia gama de enfermedades para las cuales la dermatoscopia es útil.

El estudio de H. Peter Soyer, Argenziano (2018), proporciona datos sobre cómo la dermatoscopia mejora significativamente el diagnóstico clínico de lesiones cutáneas, tanto melanocíticas como no melanocíticas, benignas y malignas. Richard P. Usatine et al. (2018) y Fee et al. (2022) refuerzan esta idea al destacar la capacidad de la dermatoscopia para aumentar la sensibilidad en la detección de melanomas, mejorando así el pronóstico y la precisión del diagnóstico, especialmente en etapas tempranas de la enfermedad.

Ofer Reiter (2019), proporciona datos sobre la sensibilidad y especificidad de la dermatoscopia en el diagnóstico del carcinoma basocelular (CBC), mostrando una mejora significativa en la sensibilidad cuando se combina con el examen a simple vista. Además, Zachary J. Wolner y Oriol Yélamos (2017), destacan cómo la dermatoscopia aumenta la precisión y sensibilidad en el diagnóstico del melanoma, incluso para tumores más pequeños, lo que subraya su importancia en la detección temprana y el manejo adecuado de esta enfermedad.

Otros estudios, como el de Krueger et al. (2021) y Pampena et al. (2020), resaltan la relevancia de la dermatoscopia en el diagnóstico y manejo del melasma y el melanoma, respectivamente, ampliando así la comprensión de las aplicaciones de esta técnica en una variedad de condiciones cutáneas.

Los estudios revisados proporcionan evidencia de la utilidad de la dermatoscopia en el diagnóstico y manejo de una amplia gama de patologías cutáneas, incluyendo cánceres de piel, lesiones pigmentadas y no pigmentadas, lo que respalda el objetivo de identificar las principales patologías y la contribución de la dermatoscopia en su abordaje clínico.

Con respecto al objetivo “Describir los algoritmos utilizados en dermatoscopia para lesiones potencialmente malignas”, se tienen los siguientes hallazgos:

Tabla 4 Algoritmos utilizados en dermatoscopia

| Objetivo | Autor | Descripción |
|----------|--|---|
| | <p>Pokhrel PK, Helm MF, Greene A, Helm LA, Partin (2022) M. Dermoscopia en atención primaria. Prim Care.</p> | <p>TADA es un algoritmo paso a paso y fácil de usar diseñado para ayudar a los proveedores de atención primaria a decidir si hacer una biopsia de una lesión o no.</p> <p>Se ha informado que la sensibilidad y especificidad de TADA para todos los cánceres de piel es del 88,1 % al 94,6 % (intervalo de confianza del 95 % [IC] = 93,4-95,7 %) y del 72,5 % al 87,8 % (IC del 95 % = 70,1-74,7 %), respectivamente.</p> |
| | <p>Richard P. Usatine, (2019) The color Atlas and Synopsis of Family Medicine</p> | <p>El algoritmo ideal para llegar a un diagnóstico específico, es el algoritmo de dos pasos. Mientras que, si el objetivo es clasificar las lesiones sospechas de malignidad y definir si se toma biopsia, el (Algoritmo dermatoscópico amalgamado de triaje) TADA es una gran opción.</p> |

| | | |
|--|---|--|
| | <p>Robert H. Johr, Wilhelm Stolz, (2010) Dermoscopy ALL illustrated Self- Assesment Guide</p> | <p>Algoritmo de lesion cutánea sospechosa Paso1: Determina si es melanocítico o no melanocítico. Paso2: si tiene criterios de lesión melanocítica, el segundo paso es determinar si es de bajo, mediano o alto riesgo utilizando el algoritmo melanocítico de su elección.</p> |
| | <p>Robinson, J.K., Jain, N., Marghoob, A.A. <i>et al.</i> (2018) Un ensayo aleatorizado sobre la eficacia del aprendizaje del dominio para las habilidades y la práctica de detección oportunista del melanoma del proveedor de atención primaria</p> | <p>Algoritmo de dos pasos, un sistema cualitativo que guía al observador a diferenciar lesiones melanocíticas de las no melanocíticas para diferenciar los nevus del melanoma. El algoritmo de dos pasos constituye la base para la evaluación dermatoscópico de las lesiones cutáneas. Los algoritmos nos ayudan a facilitar a los no expertos en dermatoscopia en la diferenciación de nevus de melanomas.</p> |
| | <p>H. Peter Soyer, Argenziano, (2018) Dermoscopy The esscencials</p> | <p>La lista de verificación de los tres puntos fue desarrollada específicamente para dermatoscopistas novatos con poca capacitación. La lista de verificación de los tres puntos fue diseñada para usarse como método de detección.</p> |
| | <p>Gonna, N., Tran, T., Bassett, R.L. <i>et al.</i> (2022)</p> | <p>Los programas de capacitación que implementaron el algoritmo dermatoscópico</p> |

| | | |
|--|---|---|
| | <p>Sensibilidad y especificidad para el diagnóstico del cáncer de piel en los proveedores de atención primaria: una revisión sistemática de la literatura y un metaanálisis de las intervenciones educativas y los algoritmos de diagnóstico.</p> | <p>amalgamado por triaje (TADA) demostraron una alta sensibilidad agrupada (91,7%) y una alta especificidad agrupada (81,4%) entre los proveedores de atención primaria</p> |
| | <p>Ashfaq A. Marghoob, Md, Richard P. Usatine, Md, Y Natalia Jaimes, Md (2013) Dermoscopy for the family physician</p> | <p>El algoritmo de dermoscopia de dos pasos es la base para la evaluación dermoscópica de las lesiones de la piel, y guía al observador a través del proceso de toma de decisiones de diagnóstico y gestión</p> |

| | |
|--|---|
| Giuseppe Argenizano et al, (2006) | |
| Dermoscopy Improves Accuracy of Primary Care Physicians to Triage Lesions Suggestive of Skin Cancer. | Para evaluar los tumores de piel y determinar qué pacientes deben recibir derivaciones a especialistas, desarrollamos un algoritmo de diagnóstico simplificado, conocido como la lista de verificación de tres puntos, basado en la evaluación de tres criterios dermoscópicos. Este algoritmo mostró una buena reproducibilidad y una alta sensibilidad en manos de los novatos en dermoscopia |

Jones, Jurascheck, Melle, Hickman, Madrigueras, PN, Emery y Walter, (2019). Dermoscopy for melanoma detection)

Se centran en el uso de esta técnica para clasificar lesiones cutáneas sospechosas en entornos de atención primaria. Esto implica identificar características dermatoscópicas específicas que puedan indicar la presencia de melanomas raros frente a lesiones benignas, lo que contribuiría a mejorar la precisión del diagnóstico.

| | |
|--|--|
| <p>Reiter, Mimouni, Gdalevich, Marghoob, Levi, Hodak y Leshem (2018). Dermoscopic features of basal cell carcinoma and its subtypes: A systematic review</p> | <p>Se enfoca en investigar sistemáticamente la precisión de esta técnica en el diagnóstico del carcinoma de células basales (CBC) en comparación con el examen a simple vista.</p> |
| <p>Edwards, Mavranezouli, Assibey, Marceniu, Wakefield y Karner, (2016). VivaScope® 1500 and 3000 systems for detecting and monitoring skin lesions</p> | <p>Se centra en evaluar la eficacia clínica y la rentabilidad de dispositivos como VivaScope® 1500 y VivaScope® 3000 en el diagnóstico de lesiones cutáneas ambiguas.</p> |

| | | |
|--|--|--|
| | <p>Seiverling, Ahrns, Greene, Yélamos, Dusza y Marghoob, (2019).</p> | <p>Se enfoca en determinar el impacto de la enseñanza de las características clínicas y dermatoscópicas de las lesiones cutáneas benignas en la precisión diagnóstica del cáncer de piel mediante el algoritmo dermatoscópico amalgamado de triaje (TADA).</p> |
|--|--|--|

Fuente: Elaboración propia, 2024

El método de los tres puntos es el más fácil de aprender y aplicar con precisión. Se considera seguro, directo y fácilmente reproducible. Ha sido evaluado y validado en médicos de atención primaria y dermatólogos que no tienen experiencia previa en dermatoscopia. Estudios han demostrado que, sin formación previa, su sensibilidad es menor al 50%, pero puede aumentar a más del 96% después de solo cuatro horas de entrenamiento específico en su uso práctico. A pesar de tener una especificidad superior al 33% en estos estudios, su alta sensibilidad y baja especificidad lo hacen adecuado para la detección temprana y el diagnóstico precoz de lesiones cutáneas sospechosas de malignidad (H. Peter Soyer, et al 2021).

El método de la lista de los tres puntos de Soyer está basado en el análisis de patrones simplificado. Es fácil de aprender y supone un algoritmo dermatoscópico válido y reproducible, con alta sensibilidad para la detección de lesiones potencialmente malignas por parte de profesionales no expertos. Se basa en el análisis de tres características de la lesión visualizada por dermatoscopia:

1. La asimetría de estructuras o colores (puntúa 1 punto).
2. La presencia de red o retículo pigmentado atípico (puntúa 1 punto).
3. La observación de estructuras azul-blancas (puntúa 1 punto).

La presencia de dos o tres de estos criterios indica una alta probabilidad de cáncer de piel (que incluye carcinoma basocelular y melanoma) y se recomienda la eliminación de tales lesiones. Este enfoque ha sido evaluado en médicos de atención primaria y dermatólogos sin experiencia previa en dermatoscopia.

Se ha demostrado que, al usar el dermatoscopio después de un breve entrenamiento de cuatro horas, la regla de los tres puntos aumenta la sensibilidad para detectar lesiones malignas del 69.7% al 96.3% en profesionales no expertos en dermatoscopia, aunque no mejora su especificidad. Dada su alta sensibilidad, este método se ha dirigido hacia el cribado y la detección temprana de lesiones

cutáneas sospechosas de malignidad. Sin embargo, esta regla tiene algunas limitaciones: no es efectiva para el diagnóstico de melanoma amelanótico y tiene menor validez en lesiones ubicadas en áreas acrales, uñas, mucosas y cara. La regla de los tres puntos de Soyer es un método fácil de aprender y representa un algoritmo dermatoscópico válido y reproducible con alta sensibilidad para el cribado de melanoma en atención primaria (Mireia S, 2017).

El algoritmo TADA (Triaging Amalgamated Dermoscopic Algorithm), mencionado por varios autores como Richard P. Usatine (2019) y Pokhrel et al. (2022), se destaca por su capacidad para guiar a los proveedores de atención primaria en la toma de decisiones sobre la necesidad de biopsiar una lesión cutánea. Se informa que este algoritmo tiene una alta sensibilidad y especificidad para detectar cánceres de piel, lo que lo convierte en una herramienta valiosa para la detección temprana y el manejo adecuado de estas lesiones.

Otros algoritmos, como el de dos pasos, también son mencionados por autores como Robinson et al. (2018) y Marghoob et al. (2013), y se centran en diferenciar lesiones melanocíticas de no melanocíticas y en guiar la evaluación dermatoscópica hacia un diagnóstico específico. Estos algoritmos proporcionan un marco estructurado para la evaluación de lesiones cutáneas sospechosas, lo que ayuda a estandarizar la práctica clínica y mejorar la precisión diagnóstica.

Se resalta la importancia de la capacitación en el uso de estos algoritmos, como se menciona en el estudio de Gonna et al. (2022), que muestra cómo los programas de capacitación que implementan el algoritmo TADA demuestran una alta sensibilidad y especificidad entre los proveedores de atención primaria. Esto subraya la necesidad de una formación adecuada para garantizar el uso efectivo de los algoritmos en la práctica clínica.

En conjunto, estos estudios y análisis destacan la importancia de los algoritmos en dermatoscopia para mejorar la precisión diagnóstica, orientar la gestión de lesiones cutáneas sospechosas y facilitar la detección temprana del

cáncer de piel, lo que contribuye significativamente a la atención de los pacientes en el ámbito de la atención primaria y más allá.

Con respecto al objetivo “Proponer una recomendación para la efectiva implementación de la dermatoscopia en atención en la consulta de Medicina Familiar”, se tienen los siguientes hallazgos:

Tabla 5 Recomendación de implementación

| Objetivo | Autor | Descripción |
|---|---|--|
| <p>Proponer una recomendación para la efectiva implementación de la dermatoscopia en atención en la consulta de Medicina Familiar</p> | <p>OT Jones, (2019) Dermoscopy for melanoma detection and triage in primary care: a systematic review</p> | <p>Sugiere que una variedad de médicos de atención primaria, tienen opciones positivas sobre la incorporación de le dermatoscopia en su práctica habitual. Se recomienda la herramienta como tecnologías potencialmente útiles.</p> |
| | <p>Grimaldi, Luca; Silvestri, Alessandro; Brandi, Cesare; Nisi, Giuseppe; Brafa, Anna; Calabrò, Massimiliano; Campa, Alessandra; D'Aniello, Carlo (2009) Digital epiluminescencedermoscopy for pigmented cutaneous lesions, primary care physicians, and telediagnosis: a useful tool?</p> | <p>La dermatoscopia digital se puede mejorar mediante el tele diagnóstico, que proporciona un mejor control de las lesiones pigmentadas cutáneas en las áreas periféricas, reduciendo así el número de consultas en centros especializados.</p> |
| | <p>Marghoob et al (2013) Dermoscopy for the family physician</p> | <p>La dermatoscopia aumenta la sensibilidad para diagnosticar melanoma y mejora la capacidad de reconocer lesiones sospechosas que requieren biopsia, sin cambios significativos en la especificidad (71%). También se ha demostrado que la dermatoscopia mejora la precisión diagnóstica para lesiones no melanocíticas, como el carcinoma de células basales.</p> |
| | <p>Ashfaq A. Marghoob, Md, Richard P. Usatine, Md, Y Natalia Jaimes, Md (2013) Dermoscopy for the family physician</p> | <p>Los estudios han demostrado que la dermatoscopia polarizada y no polarizada proporcionan información complementaria. La dermatoscopia polarizada puede</p> |

| | | |
|--|--|---|
| | | tener una mayor sensibilidad para detectar el cáncer de piel en función de su capacidad para mejorar la visualización de las estructuras vasculares y cristalinas, las cuales se ven comúnmente en el cáncer de piel. La dermoscopia no polarizada mejora la especificidad porque permite una visualización más fácil de otras estructuras que se ven comúnmente en lesiones benignas- |
| | Gonna, N., Tran, T., Bassett, R.L. et al. (2022) Sensitivity and Specificity for Skin Cancer Diagnosis in Primary Care Providers: A Systematic Literature Review and Meta-analysis of Educational Interventions and Diagnostic Algorithms | Los programas de capacitación que implementaron el algoritmo dermoscópico amalgamado por triaje (TADA) demostraron una alta sensibilidad agrupada (91,7%) y una alta especificidad agrupada (81,4%) entre los PCP. |
| | Edwards, Mavranzouli, Assibey, Gemma Marцениuk, Wakefield y Karner, (2016). VivaScope® 1500 and 3000 systems for detecting and monitoring skin lesions | Se recomienda considerar la adquisición de dispositivos de microscopía de epiluminiscencia confocal como el VivaScope® 1500 y el VivaScope® 3000. Estos dispositivos han demostrado eficacia clínica y rentabilidad en el diagnóstico de lesiones cutáneas equívocas, así como en la delimitación precisa del margen de la lesión antes de la escisión quirúrgica. Al incorporar estos equipos en la práctica de atención primaria, los médicos de familia pueden mejorar la precisión diagnóstica y reducir la necesidad de derivar a los pacientes a especialistas dermatológicos para evaluaciones adicionales, lo que |

| | | |
|--|---|---|
| | | contribuye a una atención más eficiente y centrada en el paciente. |
| | Richard P. Usatine, (2019) The color Atlas and Synopsis of Family Medicine | El dermatoscopio polarizado es el ideal para detección de cáncer de piel. Sin embargo, si el objetivo es mantener la mejor precisión diagnóstica, el método ideal para evaluar las lesiones es utilizar el Dermoscopio no polarizado y polarizado. Los modelos preferidos son híbridos y permite la alternancia en un solo dispositivo. |

| | | |
|--|--|--|
| | <p>Robinson, J.K., Jain, N., Marghoob, A.A. et al. (2018)</p> <p>Un ensayo aleatorizado sobre la eficacia del aprendizaje del dominio para las habilidades y la práctica de detección oportunista del melanoma del proveedor de atención primaria.</p> | <p>La capacitación en dermatoscopia mejoro la atención al paciente, lo que aumento la derivación de melanomas y redujo la derivación de lesiones benignas, lo cual puede potencialmente reducir los costos de la atención médica, disminuir la ansiedad del paciente que podría surgir ante la espera de una consulta especializada.</p> |
| | <p>Giuseppe Argenziano et al, (2006)</p> <p>La dermatoscopia mejora la precisión de los médicos de atención primaria para triar las lesiones que sugieren cáncer de piel</p> | <p>La dermatoscopia es un método válido, simple y seguro para que los médicos de atención primaria identifiquen lesiones de alto riesgo que requieren un examen adicional por parte de los expertos. Como herramienta de detección de primer nivel, la dermatoscopia puede ayudar a los médicos de atención primaria a realizar una mejor detección de tumores de piel que sugieren cáncer de piel (aumento de la sensibilidad a la remisión). Constituye una buena prueba de detección del cáncer de piel debe estar disponible para todas las personas con tumores de piel para identificar a aquellas que tienen un alto riesgo de cáncer de piel. Proponemos que la dermatoscopia se utilice en el tratamiento clínico de pacientes con tumores de piel como una</p> |

| | | |
|--|---|--|
| | | herramienta de detección de primera línea. |
| | <p>Fee, J.A., McGrady, F.P. & Hart, N.D. (2022)</p> <p>Uso de la dermoscopia en la atención primaria: un estudio cualitativo con médicos generales.</p> | <p>Se evidencian varios factores importantes que influyen en el uso de la dermoscopia y su implementación como es la necesidad de una capacitación adecuada en dermoscopia, que se enfatizó como una barrera clave para su uso, y destacó que la capacitación existente, incluidos los días de capacitación únicos, a menudo es considerada insuficiente por los médicos de cabecera. La ausencia de estándares de competencia acordados para el uso de la dermoscopia en la práctica general hace que el impacto de los programas de capacitación sea difícil de evaluar y comparar en la actualidad.</p> |

| | | |
|--|--|---|
| | <p>D. Palacios (2015)</p> <p>Dermatoscopia para principiantes (i): características generales</p> | <p>En Atención Primaria puede ser una herramienta de gran utilidad para el manejo diagnóstico de las lesiones hiperpigmentadas y para el diagnóstico precoz del melanoma maligno</p> |
| | <p>Lisanne J. S, Pieter A. Bergman, and Nicole A. K (2016).</p> <p>Effect of a Dermoscopy Training Course on the Accuracy of Primary Care Physicians in Diagnosing Pigmented Lesions</p> | <p>La precisión diagnóstica mejoro significativamente después de un programa de entrenamiento para uso de dermatoscopia. Se mostro un aumento significativo en el porcentaje de estrategia terapéutica elegida correctamente. Este resultado se encontró principalmente con las lesiones benignas lo que corresponde a una disminución del número de escisiones y derivaciones innecesarias, que disminuye cuando se suma la dermatoscopia al examen clínico.</p> |

Fuente: Elaboración propia, 2024

Los resultados recopilados ofrecen una visión integral sobre la implementación efectiva de la dermatoscopia en la atención primaria, con énfasis en recomendaciones prácticas y consideraciones clave para los médicos de familia.

El estudio de OT Jones (2019) destaca la disposición positiva de los médicos de atención primaria hacia la incorporación de la dermatoscopia en su práctica habitual, sugiriéndola como una herramienta potencialmente útil. Esto subraya la importancia de fomentar una cultura que promueva la adopción de esta técnica en entornos de atención primaria.

La dermatoscopia digital, como menciona Grimaldi et al. (2009), se destaca por su utilidad en el tele diagnóstico, lo que permite un mejor control de las lesiones pigmentadas cutáneas y potencialmente reduce el número de consultas en centros especializados. Esta modalidad de dermatoscopia podría ser especialmente beneficiosa en entornos donde el acceso a especialistas dermatológicos es limitado, así como la disminución en tiempos de espera de cita especializada.

La recomendación de considerar la adquisición de dispositivos de microscopía de epiluminiscencia confocal, como se menciona en el estudio de Edwards et al. (2016), apunta a mejorar la precisión diagnóstica y reducir la necesidad de derivaciones a especialistas dermatológicos. Incorporar estos dispositivos en la práctica de atención primaria puede promover una atención más eficiente y centrada en el paciente.

Además, un estudio en 2006 médicos de familia en Barcelona y Nápoles, realizaron un ensayo aleatorio con dos grupos: uno que utilizó el dermatoscopio para examinar las lesiones cutáneas malignas y otro que realizó el diagnóstico a simple vista. Durante 16 meses, 73 médicos evaluaron a 2522 pacientes con lesiones cutáneas, clasificando las lesiones como benignas o sospechosas de cáncer de piel.

Se encontró que los médicos que emplearon el dermatoscopio tuvieron una sensibilidad y un valor predictivo negativo notablemente superiores, incluso detectando lesiones cancerosas que no fueron diagnosticadas sin la ayuda del dermatoscopio. Estos hallazgos respaldan firmemente el uso de esta herramienta en la atención primaria, ya que mejora la capacidad del médico de familia para identificar lesiones sospechosas de cáncer de piel (Argenziano et al, 2016).

Además, la formación adecuada en dermatoscopia es crucial, como se enfatiza en varios estudios, incluido el de Gonna et al. (2022) y Fee et al. (2022). La falta de capacitación suficiente y estándares de competencia puede ser una barrera significativa para la implementación efectiva de la dermatoscopia en la atención primaria. Por lo tanto, se recomienda invertir en programas de formación continua y establecer estándares de competencia para garantizar el uso adecuado y eficaz de esta técnica.

Para una implementación efectiva de la dermatoscopia en la atención primaria, se recomienda fomentar una cultura que promueva su adopción, aprovechar la tecnología digital para el tele diagnóstico, considerar la adquisición de dispositivos de epiluminiscencia confocal, y proporcionar una formación adecuada y continua a los médicos de familia. Estas medidas pueden contribuir a mejorar la detección temprana del cáncer de piel y optimizar la atención a los pacientes en entornos de atención primaria.

Capítulo V. Conclusiones y recomendaciones

Capítulo 5. Conclusiones y recomendaciones

A raíz del análisis de resultados, obtenidos de los hallazgos de los artículos científicos seleccionados, se tienen las siguientes conclusiones y recomendaciones:

5.1 Conclusiones

Con base en la revisión bibliográfica realizada de artículos de moderada a alta evidencia científica, se concluye que el uso del dermatoscopio ha resultado ser un recurso valioso para los médicos de atención primaria en el abordaje y evaluación las lesiones de piel.

Existe una disposición positiva por parte de los médicos de atención primaria hacia la adopción de esta técnica, lo que resalta la importancia de fomentar una cultura que promueva su uso en estos entornos. La consideración de adquirir dispositivos de epiluminiscencia confocal también puede ser beneficiosa para mejorar la precisión diagnóstica y un uso más adecuado de los recursos profesionales. Sin embargo, para una implementación efectiva, es esencial ofrecer una formación adecuada y continua en dermatoscopia para los médicos de familia, ya que la falta de capacitación puede ser una barrera significativa.

En resumen, promover una cultura de adopción, aprovechar la tecnología digital, considerar la adquisición de dispositivos especializados y proporcionar formación adecuada son pasos cruciales para optimizar la detección temprana del cáncer de piel y mejorar la atención en entornos de atención primaria.

En cuanto a los algoritmos utilizados en dermatoscopia aplicables en atención primaria, el algoritmo de dos pasos (anexo 1), constituye la base para la evaluación dermatoscópica; mientras que el algoritmo de tres puntos fue diseñado como método de detección, presenta buena reproducibilidad y alta sensibilidad en manos de los novatos en dermoscopia que permite realizar una evaluación rápida y sistemática de las lesiones sospechosas.

Es importante que los médicos estén familiarizados con estos algoritmos y sean utilizados como parte de su práctica clínica para una evaluación más precisa y eficiente de lesiones cutáneas sospechosas.

5.2 Recomendaciones

Recomendaciones para la CCSS:

- Invertir en programas de formación continua, establecer estándares de competencia para garantizar el uso adecuado y eficaz de esta técnica.

- Fomentar la colaboración interdisciplinaria entre médicos de familia, dermatólogos y otros profesionales de salud, con acciones concretas como la creación de un grupo de trabajo, la organización de una red de atención dermatoscopia, con el fin de establecer protocolos estandarizados, asegurando la precisión y la seguridad en su aplicación con el fin de mejorar la atención en el entorno de la atención primaria y promover un enfoque multidisciplinario para el cuidado de la piel.

Recomendaciones para Médicos de Familia:

- Incentivar la formación continua en dermatoscopia y el acceso a equipos adecuados entre los médicos de familia, promoviendo un abordaje oportuno y resolutivo de lesiones de la piel en una consulta integral.

Recomendaciones para el posgrado de Medicina Familiar y Comunitaria:

- Invertir en programas de formación continua, e incorporarlo como parte de plan de estudios del posgrado de medicina familiar y comunitaria.

Capítulo VI. Bibliografía

BIBLIOGRAFÍA

- Andrómaco. (2020). *Algoritmo Dermatoscópico Simplificado para el Diagnóstico del Melanoma*. Andrómaco. <https://www.andromaco.com/profesionales/articulos-medicos/articulo/1071-algoritmo-dermatoscopico-simplificado-para-el-diagnostico-del-melanoma#:~:text=El%20algoritmo%20dermatosc%C3%B3pico%20simplificado%20PASS%20para%20el%20diagn%C3%B3stico%20de%20melanoma,y%20parece%20m%C3%A1s%20f%C3%A1cil%20de>
- Benedetti, J. (2021). Descripción de las lesiones cutáneas. Manual MSD. <https://www.msmanuals.com/es-cr/professional/trastornos-dermatol%C3%B3gicos/abordaje-del-paciente-dermatol%C3%B3gico/descripci%C3%B3n-de-las-lesiones-cut%C3%A1neas>
- Briones, M, Uruga, E Uruga, M. (2018). Historia y utilidad diagnóstica de la dermatoscopia en Dermatología. Centro Privado Piel. <https://piel-l.org/blog/wp-content/uploads/2008/03/196/dermatoscopia-hlv.pdf>
- Buendía, A, Arias, S, Montero, T y Alonso, C. (2022). Situación actual de la prevención del cáncer de piel: una revisión sistemática. Academia Española de Dermatología y Venereología. <https://www.actasdermo.org/es-situacion-actual-prevencion-del-cancer-articulo-S0001731022003386>
- Camacho, ME, Lugo, S, Montoya, Y, Vivas, S, & Muñoz, A. (2018). La lente dermatológica historia y algo más. *Revista argentina de dermatología*, 99(2), 1-10.
- Campos, M, Herrera, A, Olvera, M, Pilares, J y Romero Y. (2022). Estudio descriptivo del uso del dermatoscopio. *Hygia de Enfermería*. <https://revistahygia.es/pdf/40-1/Hygia-de-Enfermeria-2023-volumen-40-tomo-1-pp-5-11.pdf>
- Campos, M, Herrera, A, Olvera, M, Pilares, J y Romero, Y. (2023). Estudio descriptivo del uso del dermatoscopio por enfermería en el diagnóstico precoz de lesiones cutáneas. *Hygia de Enfermería, Revista Científica del Colegio Oficial de Enfermería de Sevilla*. <https://dialnet.unirioja.es/servlet/revista?codigo=14967>

- Centro Médico Dermatológico Cristóbal del Rosario. (2023). Enfermedades inflamatorias de la piel. Centro Médico Dermatológico Cristóbal del Rosario. <https://www.cristobaldelrosario.com/services/enfermedades-inflamatorias-de-la-piel/>
- Contreras, L y Erroa, C. (2015). Validez diagnóstica de la dermatoscopia en lesiones malignas en la consulta de dermatología del Hospital Amatepec del Instituto Salvadoreño del Seguro Social en el período de agosto 2014-agosto 2015. [Especialista en Medicina Familiar]. Universidad del Salvador. <https://ri.ues.edu.sv/id/eprint/10038/1/dermatoscopia%20version%201.4%20modificado%20Dr%20HO%20Corregido.pdf>
- Cura, A, López, H, Martín, J y Blas, M. (2022). Dermatoscopia Digital. Ministerio de Sanidad de España. https://redets.sanidad.gob.es/documentos/IACS_Dermatoscopia.pdf
- Delgado, G. (2021). ¿Qué es una dermatoscopia y cómo se realiza? Salud Mapfre. <https://www.salud.mapfre.es/pruebas-diagnosticas/dermatologicas-pruebas/dermatoscopia/>
- Díaz, A y Martínez, D. (2015). Dermatoscopia para principiantes (ii): estructuras dermatoscópicas y métodos diagnósticos. Elsevier. <https://www.elsevier.es/es-revista-medicina-familia-semergen-40-articulo-dermatoscopia-principiantes-ii-estructuras-dermatoscopicas-S1138359315004219>
- Elsevier. (2023). Perfil profesional del médico de familia. Elsevier. <https://www.elsevier.es/es-revista-atencion-primaria-27-articulo-perfil-profesional-del-medico-familia-14766#:~:text=El%20m%C3%A9dico%20de%20familia%20atiende,posible%20de%20su%20comunidad%20natural.>
- Fee, J. A., McGrady, F. P., Rosendahl, C., & Hart, N. D. (2020). Training Primary Care Physicians in Dermoscopy for Skin Cancer Detection: Scoping Review. *Journal of cancer education: the official journal of the American Association for Cancer Education*, 35(4), 643–650.

- Garzaro, H. (2016). Comparación del dermatoscopio y biopsia en el diagnóstico de lesiones pigmentadas de la piel. [Licenciatura de Médico y Cirujano]. Universidad de San Carlos de Guatemala. <https://biblioteca.medicina.usac.edu.gt/tesis/pre/2016/049.pdf>
- Giuseppe Micali, Francesco Lacarrubba, Doriana Massimino, Robert A. Schwartz, Dermoscopy: Alternative uses in daily clinical practice, Journal of the American Academy of Dermatology, Volume 64, Issue 6, 2011, Pages 1135-1146.
- González, X. (2023). Relación "bidireccional" Familia-Dermatología frente a la mera derivación. Redacción médica. <https://www.redaccionmedica.com/secciones/dermatologia/relacion-bidireccional-familia-dermatologia-frente-a-la-mera-derivacion-6454>
- Guevara, M. (2015). Utilidad de la dermatoscopia para el diagnóstico de carcinoma basocelular en pacientes con diagnóstico clínico que acuden a la consulta externa de dermatología de los hospitales: Carlos Andrade Marín, dermatólogo Gonzalo González y de especialidades de las Fuerzas Armadas nº1, 2014.". [Postgrado de Dermatología]. Universidad Central del Ecuador. <https://www.dspace.uce.edu.ec/server/api/core/bitstreams/9033fc8d-7a16-467c-91ca-f5e936443cef/content>
- Heine. (2023). Cribado del cáncer de piel. Heine. <https://www.heine.com/es/especialidades/dermatologia/aplicaciones-y-consejos-para-el-diagnostico/cribado-del-cancer-de-piel>
- Heine. (2023). Dermoscopia con contacto y luz polarizada. Heine. <https://www.heine.com/es/especialidades/dermatologia/aplicaciones-y-consejos-para-el-diagnostico/consejos-para-el-diagnostico/dermatoscopia-con-contacto-y-luz-polarizada>
- Heine. (2023). Preguntas más frecuentes sobre el HEINE DELTA 30 y el DELTAone. Heine. https://www.heine.com/fileadmin/data/Documents/HEINE_DELTA30_DELTAone_FAQ_ES.pdf
- Hernández, D, Manzano, M y Martínez, P. (2019). "Situación actual de la utilización de la dermatoscopia en medicina estética". Revista Científica de la Sociedad Española de

Medicina Estética. <https://www.seme.org/revista/articulos/situacion-actual-de-la-utilizacion-de-la-dermatoscopia-en-medicina-estetica>

Hernández, A. (2022). Los tumores cutáneos: tipología y cómo detectarlos. TopDoctors. <https://www.topdoctors.es/articulos-medicos/los-tumores-cutaneos-tipologia-y-como-detectarlos#>

Holland, K. (2021). ¿Qué está causando esta lesión en la piel? HealthLine. <https://www.healthline.com/health/es/lesiones-de-la-piel#:~:text=Existen%20dos%20categor%C3%ADas%20de%20lesiones,cut%C3%A1neas%20primarias%20irritadas%20o%20manipuladas.>

Hospital del Mar de Barcelona. (2023). Dermatoscopia. Hospital del Mar de Barcelona. <https://www.parcdesalutmar.cat/es/dermatologia/tecnicas-diagnostiques/dermatoscopia/>

Instituto Nacional del Cáncer. (2022). Un estudio aumenta la controversia sobre los exámenes de detección del melanoma. Un estudio aumenta la controversia sobre los exámenes de detección del melanoma. <https://www.cancer.gov/espanol/noticias/temas-y-relatos-blog/2022/examenes-deteccion-habituales-cancer-piel-sobrediagnostico>

Lozano, P, Moreno, F y Pérez, A. (2023). Dermatoscopia: manual básico para médicos de Atención Primaria. FAES FARMA. <https://profesionalesalud.faesfarma.com/dermatoscopia-manual-basico-atencion-primaria/#>

Lugo, S. (2018). “Elaboración de un atlas de dermatoscopia digital de lesiones no melanocíticas y melanoma. servicio de dermatología de la ciudad hospitalaria “DR. Enrique Tejera”. Valencia 2017- 2018”. [Especialista en Dermatología]. Universidad de Carabobo de España. <http://mriuc.bc.uc.edu.ve/bitstream/handle/123456789/7409/slugo.pdf?sequence=1>

Macaluso, J. (2020). Lesiones benignas de piel. Rincón de la Medicina Interna. <https://www.elrincondelamedicinainterna.com/2020/12/lesiones-benignas-de-piel.html>

- Martins da Silva, V. (2019). La utilidad de dermatoscopia en medicina estética. [Máster en Medicina Estética]. Universidad de les Illes Balears. file:///C:/Users/rojaswan/Downloads/LautilidaddeladermatoscopiaenMedicinaEsttica.pdf
- MedlinePlus. (2023). Infecciones de la piel. MedlinePlus. <https://medlineplus.gov/spanish/skininfections.html>
- Nelson, K. (2018). Dermatoscopia para la detección temprana del melanoma y otros cánceres de piel. Universidad de Texas MD Anderson Cancer Center. <https://www.mdanderson.org/es/publicaciones/oncolog/abril-2018/dermatoscopia-para-la-deteccion-temprana-del-melanoma-y-otros-ca.html>
- Pitarch, G. (2015). Dermatoscopia del carcinoma basocelular: diagnóstico precoz, detección de recidiva e identificación de subtipos histológicos. [Título de Doctor]. Universidad de Valencia. https://roderic.uv.es/bitstream/handle/10550/50862/tesi%20doctoral_Gerard%20Pitarch%20Bort.pdf
- Pons, S y Figueras, O. (2017). Método diagnóstico en dos etapas. GdT de Dermatología de la Societat Catalana de Medicina de Familia. file:///C:/Users/rojaswan/Downloads/05_Noviembre_2017.pdf
- Recolectas Red Hospitalaria. (2019). El papel del médico de familia en tu salud. Recolectas Red Hospitalaria. <https://www.gruporecoletas.com/noticias/medico-familia-atencion-primaria/>
- Rodríguez, L, Sotolongo, D y Barrios, M. (2020). Evaluación de la eficacia de la dermatoscopia para el diagnóstico del carcinoma basocelular. [Licenciatura en Medicina]. Universidad de Ciencias Médicas de Ciego de Ávila. <https://www.medigraphic.com/pdfs/medicadelcentro/mec-2020/mec202b.pdf>
- Serrano, M. (2018). Dermatoscopia en Atención Primaria. Live Med. <https://www.livemed.in/es/blog/dermatoscopia-en-atencio/>
- Simón, P, Silva, A, Arroyo, S, Barragán, Z, Gutiérrez, S, Martínez, A, Asz, D y Roldán, R. (2016). Aplicaciones y uso del dermatoscopio en la dermatología general. Una

revisión. DCMQ. <https://dcmq.com.mx/edici%C3%B3n-octubre-diciembre-2016-volumen-14-n%C3%BAmero-4/510-aplicaciones-y-uso-del-dermatoscopio-en-la-dermatolog%C3%ADa-general-una-revisi%C3%B3n>

Sociedad Española de Médicos Generales y de Familia. (2017). La dermatoscopia aumenta hasta un 25% la precisión diagnóstica del melanoma y reduce un 40% las biopsias. Sociedad Española de Médicos Generales y de Familia. <https://www.semg.es/index.php/noticias/item/167-la-dermatoscopia-aumenta-hasta-un-25-la-precision-diagnostica-del-melanoma-y-reduce-un-40-las-biopsias>

Tecnosa. (2023). Dermatoscopia digital... ¡todo ventajas! Tecnosa. <https://tecnosa.es/dermatoscopia-digital-todo-ventajas/>

TopDoctors. (2023). Enfermedades Inflamatorias de la Piel. TopDoctors. <https://www.topdoctors.com.ar/diccionario-medico/enfermedades-inflamatorias-de-la-piel/>

Ulloa, M. (2023). Tumores Cutáneos. Unidad de Cirugía Plástica Dr. Martín Ulloa. <https://www.cirugiaulloa.com/cirugia-reconstructiva-y-reparadora/cirugia-reconstructiva-y-reparadora-corporal/cancer-de-la-piel-o-tumores-cutaneos.html>

Vega, E y Mercadillo, P. (2014). Dermatología. Dermatol Rev Mex. <https://dermatologiarevistamexicana.org.mx/>

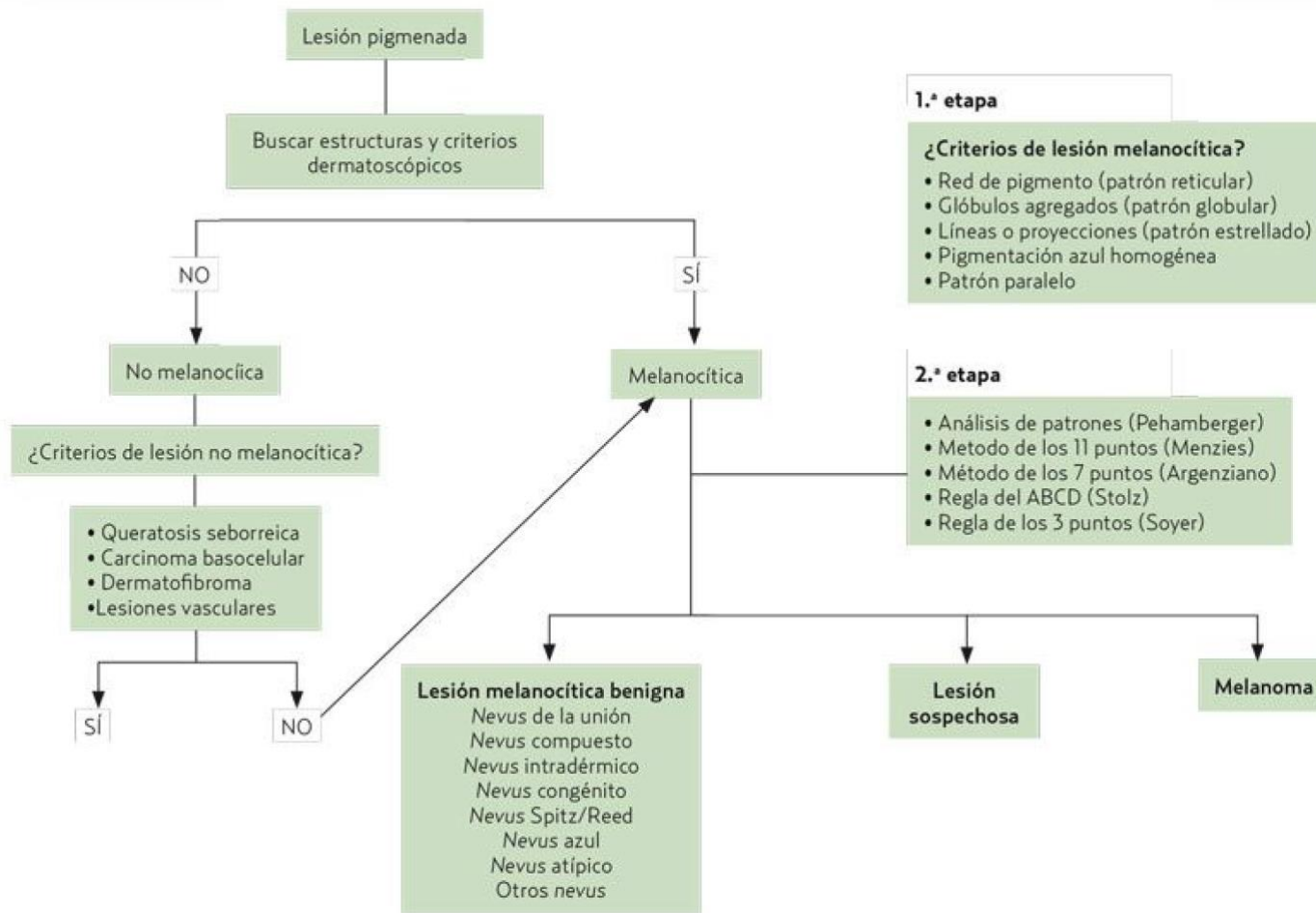
Vélez, P. (2022). Análisis de imágenes dermatoscópicas para el diagnóstico de lesiones pigmentadas. Universidad de Sevilla. <https://idus.us.es/bitstream/handle/11441/141974/V%C3%A9lez%20N%C3%BA%C3%B1ez%2C%20Paulina%20Tesis.pdf?sequence=1&isAllowed=y>

Viamed. (2023). Dermatoscopia. Viamed. <https://www.viamedsalud.com/pruebas-medicas/dermatologia-1/dermatoscopia/>

Wu, X., Marchetti, M. A., y Marghoob, A. A. (2015). Dermoscopia: no solo para dermatólogos. Manejo del melanoma, 2(1), 63-73.

Capítulo VII. Anexos

Anexos



Anexo 1: Recopilación y filtrado de artículos científicos

Tabla 6 Recopilación de artículos

| BASE DE DATOS | ECUACIÓN | FILTROS | TITULO | CITA BIBLIOGRAFICA | AÑO | IDIO MA | TIPO DE ESTUDIO | RESUMEN | Nivel de evidencia y grados GRADE |
|---------------|--|---|--|--|------|---------|------------------|--|---|
| PUBMED | (Dermatoscopy) and (subsurface morphology) | texto completo, gratuito, revista, libros y documentos, revisión clínica. | Dermatoscopy: an overview of subsurface morphology | Hirokawa D, Lee JB. Dermatoscopy: an overview of subsurface morphology. Clin Dermatol. 2011 Sep-Oct;29(5):557-65. Doi: 10.1016/j.clindermatol.2010.12.002. PMID: 21855732. | 2011 | Inglés | Revisión clínica | En las últimas dos décadas, ha surgido un número exponencial de publicaciones sobre el tema de la dermatoscopia y la mayoría, si no todas, informan sobre los beneficios del uso de un dermatoscopio. Se ha promovido que la dermatoscopia es útil para diagnosticar no solo lesiones cutáneas pigmentadas sino también una amplia gama de afecciones cutáneas que son de naturaleza infecciosa, hamartomatosa e inflamatoria. Queda por demostrar si la | Nivel bajo: El artículo ofrece una revisión clínica sobre la dermatoscopia y la morfología subsuperficial de las lesiones cutáneas pigmentadas. Sin embargo, no proporciona detalles específicos sobre los métodos utilizados en la revisión, como la estrategia de búsqueda, los criterios de selección de los estudios incluidos o la síntesis de los resultados. |

| | | | | | | | | | |
|--|--|--|--|--|--|--|--|--|--|
| | | | | | | | | <p>dermatoscopia realmente tiene o no un papel diagnóstico relevante en una gama tan amplia de afecciones de la piel. La técnica de diagnóstico, sin embargo, ha cambiado fundamentalmente la forma en que los dermatólogos evalúan las lesiones pigmentadas, ya que ofrece un enfoque más metódico y disciplinado para evaluarlas. Esta revisión destaca la contribución de la dermatoscopia con respecto a la caracterización morfológica y evaluación de las lesiones cutáneas pigmentadas.</p> | |
|--|--|--|--|--|--|--|--|--|--|

| | | | | | | | | | |
|--------|---------------------------------------|---|---|--|------|--------|------------------|--|---|
| PUBMED | (Dermatoscopy) | texto completo, gratuito, revista, libros y documentos, revisión clínica. | The Expanding Use of Dermatoscopy | Micali G, Lacarrubba F. The Expanding Use of Dermatoscopy. <i>Dermatol Clin.</i> 2018 Oct;36(4): xv. Doi: 10.1016/j.det.2018.06.001. E pub 2018 Jul 31. PMID: 30201158. | 2018 | Inglés | Revisión clínica | El propósito de este número es avanzar en el conocimiento de los usos "alternativos" de la dermatoscopia proporcionando una visión general de los datos existentes. El número también incluye artículos que se centran en áreas corporales "especiales" (mucosas genitales y conjuntivales) y poblaciones (edad pediátrica e individuos de piel morena), consejos de dermatoscopia para usar en la práctica diaria y correlaciones interesantes con la microscopía confocal de reflectancia. | Nivel bajo: El artículo de esta revisión clínica no presenta datos específicos de investigación primaria. |
| PUBMED | (Dermatoscopy) and (melanocytic skin) | texto completo, gratuito, revista, libros y documentos, observacional. | Dermatoscopy of non-melanocytic skin tumors | Senel E. Dermatoscopy of non-melanocytic skin tumors. <i>Indian J Dermatol Venereol Leprol.</i> 2011 Jan-Feb;77(1):16-21; quiz 22. doi: 10.4103/0378-6323.74966. PMID: 21220874. | 2011 | Inglés | Observacional | La dermatoscopia es una técnica de diagnóstico económica y no invasiva que mejora la precisión diagnóstica de tumores cutáneos benignos y | Nivel Moderado: El artículo proporciona información sobre las características dermatoscópicas de los tumores cutáneos no melanocíticos. |

| | | | | | | | | | | |
|--------|-------------------------------|--|---|--|------|--------|---------------|---|--|--|
| | | | | | | | | | malignos no pigmentados. El dermatólogo debe conocer las características dermatoscópicas de los tumores cutáneos no melanocíticos para llegar al diagnóstico correcto. | |
| PUBMED | (Dermatoscopy) and (melanoma) | texto completo, gratuito, revista, libros y documentos, observacional. | Dermatoscopy for melanoma and pigmented lesions | Rao BK, Ahn CS. Dermatoscopy for melanoma and pigmented lesions. Dermatol Clin. 2012 Jul;30(3):413-34. doi: 10.1016/j.det.2012.04.005. PMID: 22800549. | 2012 | Inglés | Observacional | La dermatoscopia mejora la precisión de los médicos en el diagnóstico de melanoma y lesiones pigmentadas hasta en un 30% en comparación con el examen a simple vista. El uso de la dermatoscopia de rutina ha mejorado la proporción de lesiones melanocíticas extirpadas malignas y benignas, desde el período de predermatoscopia (1997), la fase de cambio (1998) hasta el período de dermatoscopia (1999 en adelante). 60 | Nivel Moderado: El artículo aporta datos observacionales sobre el uso de la dermatoscopia en el diagnóstico de melanoma y lesiones pigmentadas. | |

| | | | | | | | | | |
|---------------|--|--|--|--|-------------|---------------|-----------------------|---|--|
| <p>PUBMED</p> | <p>(Dermoscopy) and (Basal Cell Carcinoma)</p> | <p>texto completo, gratuito, revista, libros y documentos, ensayo clínico.</p> | <p>Dermoscopy in Basal Cell Carcinoma: An Updated Review</p> | <p>Álvarez-Salafranca M, Ara M, Zaballos P. Dermoscopy in Basal Cell Carcinoma: An Updated Review. Actas Dermosifiliogr (Engl Ed). 2021 Apr;112(4):330-338. English, Spanish. doi: 10.1016/j.ad.2020.11.011. Epub 2020 Nov 28. PMID: 33259816.</p> | <p>2020</p> | <p>Inglés</p> | <p>Ensayo clínico</p> | <p>La dermatoscopia es una técnica no invasiva que ha demostrado mejorar la precisión diagnóstica en el carcinoma basocelular (CBC). Desde la descripción inicial llevada a cabo por Menzies et al., basada principalmente en hallazgos asociados a la presencia de pigmento, se ha generado una importante cantidad de bibliografía útil en la práctica clínica diaria. De una forma práctica, podemos clasificar las estructuras dermatoscópicas asociadas al diagnóstico de CBC en estructuras pigmentadas, vasculares y no pigmentadas/no vasculares. Una de las aplicaciones más recientes de la dermatoscopia en el CBC trata</p> | <p>Nivel Moderado: El artículo se enfoca en un tema específico y proporciona una actualización sobre el uso de la dermatoscopia en el carcinoma basocelular, incluyendo datos clínicos relevantes.</p> |
|---------------|--|--|--|--|-------------|---------------|-----------------------|---|--|

| | | | | | | | | | |
|---------------|--|--|--------------------------------------|--|-------------|---------------|---------------------|---|---|
| <p>PUBMED</p> | <p>(Dermatoscopy) and (Dermoscopy)</p> | <p>texto completo, gratuito, revista, libros y documentos, caso clínico.</p> | <p>Dermatoscopy, not Dermoscopy!</p> | <p>Ackerman AB. Dermatoscopy, not Dermoscopy! J Am Acad Dermatol. 2006 Oct;55(4):728. doi: 10.1016/j.jaad.2006.02.040. PMID: 17010767.</p> | <p>2006</p> | <p>Inglés</p> | <p>Caso clínico</p> | <p>En el "Contenido" de la Revista de febrero de 2006 (volumen 54, No. 2, página 12A), bajo "Reportes de casos", hay dos artículos, consecutivos, uno titulado "Desvanecimiento clínico y dermatoscópico de nevos melanocíticos eruptivos postrasplante después de la suspensión de la terapia inmunosupresora" y el otro "Dermatoscopia para el melanoma amelanótico 'verdadero': un estudio de caso clínico dermatoscópico-patológico". Escribo para llamar la atención sobre el hecho de que no existen las palabras "verdaderas" "dermoscopia" y "dermoscópico"; las palabras correctas son "dermatoscopia" y "dermatoscópico".</p> | <p>Nivel Bajo: Dicho artículo ofrece evidencia limitada y es menos sólido que otros diseños de estudio.</p> |
|---------------|--|--|--------------------------------------|--|-------------|---------------|---------------------|---|---|

| | | | | | | | | | |
|---------------|--|--|---|--|-------------|---------------|-------------------------|--|---|
| <p>PUBMED</p> | <p>(Dermatoscopy) and (nonmelanocytic skin cancer)</p> | <p>texto completo, gratuito, revista, libros y documentos, revisión clínica.</p> | <p>The use of dermatoscopy in diagnosis and therapy of nonmelanocytic skin cancer</p> | <p>Deinlein T, Richtig G, Schwab C, Scarfi F, Arzberger E, Wolf I, Hofmann-Wellenhof R, Zalaudek I. The use of dermatoscopy in diagnosis and therapy of nonmelanocytic skin cancer. J Dtsch Dermatol Ges. 2016 feb;14(2):144-51. doi: 10.1111/ddg.12903. PMID: 26819109.</p> | <p>2016</p> | <p>Inglés</p> | <p>Revisión clínica</p> | <p>Hoy en día, la dermatoscopia es una parte integral de todo examen clínico de la piel, ya que mejora notablemente la detección temprana del cáncer de piel melanocítico y no melanocítico (NMSC) en comparación con la inspección a simple vista. Además de su uso diagnóstico, este método no invasivo es cada vez más importante en la selección y evaluación de la respuesta a diversas terapias utilizadas para el NMSC, incluido el carcinoma de células basales, la queratosis actínica, el carcinoma de células escamosas y también tumores raros como el carcinoma de células de Merkel. angiosarcoma o dermatofibrosarcoma protuberans.</p> | <p>Nivel Moderado: Este artículo presenta revisiones clínicas pueden proporcionar una síntesis de la evidencia disponible, pero no son tan rigurosas como los ensayos controlados aleatorios o los estudios observacionales bien diseñados.</p> |
|---------------|--|--|---|--|-------------|---------------|-------------------------|--|---|

| | | | | | | | | | |
|---------------|--|--|---|---|-------------|---------------|-----------------------|--|---|
| <p>PUBMED</p> | <p>(Dermoscopy) and (Basal Cell Carcinoma)</p> | <p>texto completo, gratuito, revista, libros y documentos, ensayo clínico.</p> | <p>Dermoscopy of basal cell carcinoma</p> | <p>Wozniak-Rito A, Zalaudek I, Rudnicka L. Dermoscopy of basal cell carcinoma. Clin Exp Dermatol. 2018 Apr;43(3):241-247. doi: 10.1111/ced.13387. Epub 2018 Jan 17. PMID: 29341291.</p> | <p>2018</p> | <p>Inglés</p> | <p>Ensayo clínico</p> | <p>La dermatoscopia se utiliza ampliamente en la práctica dermatológica. El método aumenta la precisión de la detección del carcinoma de células basales (BCC). Las variantes pigmentadas y no pigmentadas del carcinoma de células basales presentan características dermatoscópicas diferentes. Se han reconocido criterios dermatoscópicos específicos en diferentes subtipos de CBC. La diferenciación del CBC superficial de otros subtipos es la cuestión más importante, ya que puede determinar futuras decisiones de tratamiento.</p> | <p>Nivel Moderado: Dicho artículo proporciona evidencia más sólida que los casos clínicos, siguen siendo menos robustos que otros diseños de estudio.</p> |
|---------------|--|--|---|---|-------------|---------------|-----------------------|--|---|

| | | | | | | | | | |
|---------------|---|--|---|--|-------------|---------------|-----------------------|--|---|
| <p>PUBMED</p> | <p>(Dermatoscopy) and (videodermatoscopy)</p> | <p>texto completo, gratuito, revista, libros y documentos, ensayo clínico.</p> | <p>Use of dermatoscopy and videodermatoscopy in therapeutic follow-up: a review</p> | <p>Lacarrubba F, D'Amico V, Nasca MR, Dinotta F, Micali G. Use of dermatoscopy and videodermatoscopy in therapeutic follow-up: a review. Int J Dermatol. 2010 Aug;49(8):866-73. doi: 10.1111/j.1365-4632.2010.04581.x. PMID: 21128914.</p> | <p>2010</p> | <p>Inglés</p> | <p>Ensayo clínico</p> | <p>La dermatoscopia (DE) es una técnica no invasiva que permite una observación in vivo rápida y ampliada de la superficie de la piel con la visualización de características morfológicas invisibles a simple vista. Se realiza mediante dispositivos manuales sin asistencia informática, que generalmente permite aumentos de x10. La videodermatoscopia (VD) representa la evolución de la DE y se realiza mediante una cámara de video equipada con fibras ópticas y lentes que actualmente permiten aumentos que van desde x10 a x1000. Se ha demostrado que tanto DE como VD tienen otras aplicaciones en dermatología además de su uso en el</p> | <p>Nivel Moderado: Este artículo es una revisión de la literatura sobre el uso de dermatoscopia y videodermatoscopia en el seguimiento terapéutico, el nivel de evidencia se basa en los estudios incluidos en la revisión.</p> |
|---------------|---|--|---|--|-------------|---------------|-----------------------|--|---|

| | | | | | | | | | |
|--|--|--|--|--|--|--|--|--|--|
| | | | | | | | | <p>diagnóstico diferencial de lesiones cutáneas pigmentadas. En varios trastornos, pueden ser útiles en el diagnóstico diferencial, la evaluación pronóstica y la evaluación de la respuesta al tratamiento. Este artículo se centra en el uso de DE y VD en el seguimiento terapéutico. Aunque los sistemas VD que utilizan grandes aumentos pueden no ser rentables en todos los casos, VD representa una herramienta no invasiva y fácil de usar más confiable en el seguimiento terapéutico tanto para la dermatología en el consultorio como para las investigaciones clínicas.</p> | |
|--|--|--|--|--|--|--|--|--|--|

| | | | | | | | | | |
|--------|---------------------------------------|--|----------------------------------|--|------|--------|---------------|---|---|
| PUBMED | (Dermatoscopy) and (general practice) | texto completo, gratuito, revista, libros y documentos, observacional. | Dermatoscopy in general practice | Rosendahl C. Dermatoscopy in general practice. Br J Dermatol. 2016 Oct;175(4):673-4. doi: 10.1111/bjd.14609. PMID: 27650743. | 2016 | Inglés | Observacional | La dermatoscopia mejora la precisión diagnóstica en el melanoma, como lo demuestran varios metanálisis. Aunque lo utilizan los médicos de cabecera en Australia, Canadá e Italia, no hay datos publicados sobre este tema en Francia. | Nivel Bajo: Estos estudios observacionales proporcionan evidencia limitada debido a la falta de control sobre variables confusas. |
|--------|---------------------------------------|--|----------------------------------|--|------|--------|---------------|---|---|

| | | | | | | | | | |
|---------------|---|---|--|---|-------------|---------------|-----------------------------|---|--|
| <p>PUBMED</p> | <p>(Dermoscopy) and (acquired pigmentary disorders)</p> | <p>texto completo, gratuito, revista, libros y documentos, revisión sistemática</p> | <p>Dermoscopy of acquired pigmentary disorders: a comprehensive review</p> | <p>Krueger L, Saizan A, Stein JA, Elbuluk N. Dermoscopy of acquired pigmentary disorders: a comprehensive review. Int J Dermatol. 2022 Jan;61(1):7-19. doi: 10.1111/ijd.15741. Epub 2021 Jul 7. PMID: 34235719.</p> | <p>2021</p> | <p>Inglés</p> | <p>Revisión sistemática</p> | <p>La dermatoscopia se ha utilizado tradicionalmente para el diagnóstico de neoplasias y más recientemente en la evaluación de afecciones inflamatorias. Estudios observacionales recientes han sugerido un papel de la dermatoscopia en la identificación y diferenciación de los trastornos pigmentarios adquiridos. Esta revisión integral resumirá la creciente literatura sobre el uso de la dermatoscopia para los trastornos pigmentarios. Se realizó una revisión de la literatura en PubMed desde su inicio hasta octubre de 2020. En este estudio se incluyeron los siguientes trastornos pigmentarios: melasma, léntigos solares, poiquilodermia</p> | <p>Nivel Moderado: Este artículo proporciona una revisión integral sobre el uso de la dermatoscopia en trastornos pigmentarios adquiridos, analiza varios trastornos pigmentarios y sus características dermatoscópicas.</p> |
|---------------|---|---|--|---|-------------|---------------|-----------------------------|---|--|

| | | | | | | | | |
|--|--|--|--|--|--|--|--|---|
| | | | | | | | | <p>de Civatte, ocronosis exógena, liquen plano pigmentoso, eritromelanos folicular faciei et colli, dermatitis de contacto pigmentada, Melanosis de Riehl, hiperpigmentaci ón postinflamatoria, eritema discrómico permanente, dermatosis cenicienta, papilomatosis confluente y reticulada, acantosis nigricans, pitiriasis versicolor, tiña versicolor, hipomelanos guttata idiopática y vitíligo. Los términos de búsqueda utilizados incluyeron cada trastorno pigmentario junto con los términos "dermoscopia" o "dermatoscopia" . Se incluyeron informes de casos relevantes y series de casos.</p> |
|--|--|--|--|--|--|--|--|---|

| | | | | | | | | | |
|--|--|--|--|--|--|--|--|---|--|
| | | | | | | | | <p>Muchos trastornos pigmentarios tienen características únicas y distinguibles en la dermatoscopia. Dado que estos trastornos pueden ser clínicamente desafiantes para los médicos y emocionalmente angustiantes para los pacientes, la dermatoscopia proporciona una herramienta adicional y útil en el proceso de evaluación y valoración.</p> | |
|--|--|--|--|--|--|--|--|---|--|

| | | | | | | | | | |
|---------------|--|---|---|---|-------------|---------------|-------------------------|---|---|
| <p>PUBMED</p> | <p>(Dermatoscopy) and (nonmelanocytic lesions)</p> | <p>texto completo, gratuito, revista, libros y documentos, revisión sistemática</p> | <p>Dermatoscopy: an overview-- Part I: nonmelanocytic lesions</p> | <p>Lee JB, Hirokawa D. Dermatoscopy: an overview-- Part I: nonmelanocytic lesions. Skinmed. 2010 Sep-Oct;8(5):265-72; quiz 273. PMID: 21137635.</p> | <p>2010</p> | <p>Inglés</p> | <p>Revisión clínica</p> | <p>La práctica de la dermatoscopia continúa ganando popularidad entre los dermatólogos clínicos y no dermatólogos y, por lo tanto, un número cada vez mayor de publicaciones en la literatura están dirigidas a brindar educación sobre el uso exitoso de un dermatoscopio. La parte 1 de esta descripción general sobre dermatoscopia se centrará en una descripción detallada de los hallazgos dermatoscópicos de los simuladores no melanocíticos de melanoma.</p> | <p>Nivel Bajo: Este artículo no se menciona una metodología de revisión sistemática ni se especifica la búsqueda exhaustiva de la literatura.</p> |
|---------------|--|---|---|---|-------------|---------------|-------------------------|---|---|

| | | | | | | | | | |
|---------------|---|--|--|--|-------------|---------------|-------------------------|---|---|
| <p>PUBMED</p> | <p>(Dermatoscopy) and (controversies)</p> | <p>texto completo, gratuito, revista, libros y documentos, revisión clínica.</p> | <p>Dermatoscopy: Facts and controversies</p> | <p>Lee JB, Hirokawa D. Dermatoscopy: Facts and controversies. Clin Dermatol. 2010 May-Jun;28(3):303-10. doi: 10.1016/j.clindermatol.2010.03.001. PMID: 20541683.</p> | <p>2010</p> | <p>Inglés</p> | <p>Revisión clínica</p> | <p>Especialmente notable en los últimos 10 años, la dermatoscopia ha ganado atención por su propuesta capacidad de aumentar la precisión agnóstica de una variedad de enfermedades de la piel, incluido el melanoma. A pesar de las numerosas publicaciones que aplauden y promueven esta técnica de diagnóstico relativamente nueva, la utilidad de la dermatoscopia aún no se ha validado por completo. Presentamos algunos de los principales argumentos sobre la dermatoscopia, con especial atención a la aplicabilidad de la dermatoscopia a la práctica diaria de la dermatología clínica.</p> | <p>Nivel Bajo: En la revisión de este artículo se presentan hechos y controversias sobre la dermatoscopia, discutiendo su utilidad y aplicabilidad en la práctica clínica de la dermatología. No se menciona una metodología de revisión sistemática.</p> |
|---------------|---|--|--|--|-------------|---------------|-------------------------|---|---|

| | | | | | | | | | |
|---------------|--|--|---|--|-------------|---------------|-----------------------|---|---|
| <p>PUBMED</p> | <p>(Dermatoscopy) and (nonpigmented cancers)</p> | <p>texto completo, gratuito, revista, libros y documentos, revisión clínica.</p> | <p>Accuracy of dermatoscopy for the diagnosis of nonpigmented cancers of the skin</p> | <p>Sinz C, Tschandl P, Rosendahl C, Akay BN, Argenziano G, Blum A, Braun RP, Cabo H, Gourhant JY, Kreusch J, Lallas A, Lapins J, Marghoob AA, Menzies SW, Paoli J, Rabinovitz HS, Rinner C, Scope A, Soyer HP, Thomas L, Zalaudek I, Kittler H. Accuracy of dermatoscopy for the diagnosis of nonpigmented cancers of the skin. J Am Acad Dermatol. 2017 Dec;77(6):1100-1109. doi: 10.1016/j.jaad.2017.07.022. Epub 2017 Sep 20. PMID: 28941871.</p> | <p>2017</p> | <p>Inglés</p> | <p>Ensayo clínico</p> | <p>investigar si la dermatoscopia mejora la precisión diagnóstica de las neoplasias cutáneas no pigmentadas (amelanóticas).</p> | <p>Nivel Moderado: En dicho artículo, aunque no es una revisión sistemática, es un ensayo clínico que evalúa directamente la utilidad de la dermatoscopia en este contexto.</p> |
|---------------|--|--|---|--|-------------|---------------|-----------------------|---|---|

| | | | | | | | | | |
|---------------|---|--|---|--|-------------|---------------|-----------------------------|---|--|
| <p>PUBMED</p> | <p>(Dermoscopy) and (cutaneous adnexal tumours)</p> | <p>texto completo, gratuito, revista, libros y documentos, revisión clínica.</p> | <p>Dermoscopy of cutaneous adnexal tumours: a systematic review of the literature</p> | <p>Lai M, Muscianese M, Piana S, Chester J, Borsari S, Paolino G, Pellacani G, Longo C, Pampena R. Dermoscopy of cutaneous adnexal tumours: a systematic review of the literature. J Eur Acad Dermatol Venereol. 2022 Sep;36(9):1524-1540. doi: 10.1111/jdv.18210. Epub 2022 May 25. PMID: 35536546; PMCID: PMC9545415. Copy Download. nbib</p> | <p>2022</p> | <p>Inglés</p> | <p>Revisión sistemática</p> | <p>Los tumores anexiales cutáneos (TA) engloban un grupo variado de hamartomas y tumores benignos o malignos, originados en el folículo piloso, glándulas sebáceas, ecrinas o apocrinas que pueden simular otras neoplasias cutáneas. Este estudio tiene como objetivo proporcionar una descripción general del espectro de características clínicas y dermatoscópicas de las AT, para definir mejor estas lesiones y ayudar en el diagnóstico diferencial. Realizamos una búsqueda sistemática de dos pasos en la literatura en las bases de datos PubMed, Embase y Cochrane Library desde el inicio hasta el 4 de septiembre de 2020. En el</p> | <p>Nivel Moderado: En dicho artículo se describe una metodología de búsqueda sistemática en varias bases de datos y se incluyen criterios de inclusión y exclusión claros.</p> |
|---------------|---|--|---|--|-------------|---------------|-----------------------------|---|--|

| | | | | | | | | |
|--|--|--|--|--|--|--|--|--|
| | | | | | | | | <p>(CRD42021244 677). En total, 206 artículos cumplieron con nuestros criterios de inclusión, abarcando 372 AT en 365 pacientes. La mayoría de los AT fueron apocrinos-ecrinos (n = 217, 58,3%, n = 173 benignos) con predominio de poromas (n = 82), seguidos de los AT foliculares (n = 88, 23,7%, n = 83 benignos) y AT sebáceos. (n = 67, 18,0%, n = 49 benignos). La mayoría de los pacientes tenían una única lesión AT (320, 86,0%), mientras que 42 (11,3%) tenían múltiples AT. En 15 pacientes se identificó un síndrome que causaba múltiples AT. El análisis histopatológico reveló 82% benignos (n = 305) y 18,0% malignos (n = 67). Los AT se clasificaron</p> |
|--|--|--|--|--|--|--|--|--|

| | | | | | | | | | |
|---------------|--|--|---|---|-------------|---------------|----------------------|--|--|
| <p>PUBMED</p> | <p>(Skin Cancer Diagnosis) and (Diagnostic Algorithms)</p> | <p>texto completo, gratuito, revista, libros y documentos, revisión clínica.</p> | <p>Sensitivity and Specificity for Skin Cancer Diagnosis in Primary Care Providers: A Systematic Literature Review and Meta-analysis of Educational Interventions and Diagnostic Algorithms</p> | <p>Gonna N, Tran T, Bassett RL, Farris DP, Nelson KC. Sensitivity and Specificity for Skin Cancer Diagnosis in Primary Care Providers: A Systematic Literature Review and Meta-analysis of Educational Interventions and Diagnostic Algorithms. J Cancer Educ. 2022 Oct;37(5):1563-1572. doi: 10.1007/s13187-022-02194-4. Epub 2022 Jul 14. Erratum in: J Cancer Educ. 2022 Aug 27; PMID: 35834156.</p> | <p>2022</p> | <p>Inglés</p> | <p>Observacional</p> | <p>Resumir datos sobre los resultados de sensibilidad y especificidad del cáncer de piel para programas de capacitación y algoritmos de diagnóstico dirigidos a PCP. Nuestra cohorte de PCP incluyó médicos en ejercicio, médicos en formación y profesionales de práctica avanzada.</p> | <p>Nivel Moderado: En este artículo se realizó una revisión sistemática y metaanálisis sobre la sensibilidad. Lo que implica una síntesis de múltiples estudios observacionales.</p> |
|---------------|--|--|---|---|-------------|---------------|----------------------|--|--|

| | | | | | | | | | |
|---------------|--|--|---|--|-------------|---------------|-----------------------------|---|--|
| <p>PUBMED</p> | <p>(Clinical Variants Cutaneous Melanoma) and of</p> | <p>texto completo, gratuito, revista, libros y documentos, revisión clínica.</p> | <p>Clinical and Dermoscopic Features Associated with Difficult-to-Recognize Variants of Cutaneous Melanoma: A Systematic Review</p> | <p>Pampena R, Lai M, Lombardi M, Mirra M, Raucci M, Lallas A, Apalla Z, Argenziano G, Pellacani G, Longo C. Clinical and Dermoscopic Features Associated with Difficult-to-Recognize Variants of Cutaneous Melanoma: A Systematic Review. JAMA Dermatol. 2020 Apr 1;156(4):430-439. doi: 10.1001/jamadermatol.2019.4912. PMID: 32101255.</p> | <p>2020</p> | <p>Inglés</p> | <p>Revisión sistemática</p> | <p>Definir las principales características clínicas y dermatoscópicas de las variantes histológicas de melanoma más frecuentemente reportadas, pero poco comunes.</p> | <p>Nivel Moderado: Este artículo muestra una revisión sistemática que analiza múltiples estudios observacionales. También identifica las características clínicas y dermatoscópicas asociadas con variantes de melanoma cutáneo.</p> |
| <p>PUBMED</p> | <p>(analysis comparing and dermoscopy in diagnostic lentigo maligna)</p> | <p>texto completo, gratuito, revista, libros y documentos, revisión clínica.</p> | <p>A meta-analysis comparing confocal microscopy and dermoscopy in diagnostic accuracy of lentigo maligna</p> | <p>Hao T, Meng XF, Li CX. A meta-analysis comparing confocal microscopy and dermoscopy in diagnostic accuracy of lentigo maligna. Skin Res Technol. 2020 Jul;26(4):494-502. doi: 10.1111/srt.12821. Epub 2019 Dec 6. PMID: 31811677.</p> | <p>2019</p> | <p>Inglés</p> | <p>Revisión sistemática</p> | <p>Nuestro objetivo fue resumir la sensibilidad y especificidad entre RCM y dermatoscopia en el diagnóstico de LM.</p> | <p>Nivel Moderado: En dicho artículo se estudió y se realizó un metaanálisis comparando la microscopia confocal y la dermatoscopia en la precisión diagnóstica del lentigo maligno, ya que es una revisión sistemática que analiza múltiples estudios observacionales.</p> |

| | | | | | | | | | |
|---------------|---|--|---|--|-------------|---------------|-----------------------------|---|---|
| <p>PUBMED</p> | <p>(Dermoscopic features of basal cell carcinoma)</p> | <p>texto completo, gratuito, revista, libros y documentos, revisión clínica.</p> | <p>Dermoscopic features of basal cell carcinoma and its subtypes: A systematic review</p> | <p>Reiter O, Mimouni I, Dusza S, Halpern AC, Leshem YA, Marghoob AA. Dermoscopic features of basal cell carcinoma and its subtypes: A systematic review. J Am Acad Dermatol. 2021 Sep;85(3):653-664. doi: 10.1016/j.jaad.2019.11.008. Epub 2019 Nov 7. PMID: 31706938; PMCID: PMC9366765.</p> | <p>2019</p> | <p>Inglés</p> | <p>Revisión sistemática</p> | <p>Revisar sistemáticamente la prevalencia de estructuras dermatoscópicas en el CBC y sus subtipos.</p> | <p>Nivel Moderado: En este artículo se menciona que se realizó una revisión sistemática que analiza múltiples estudios observacionales. Esta revisión sistemática revisó la prevalencia de características dermatoscópicas</p> |
| <p>PUBMED</p> | <p>(Dermoscopy for melanoma detection)</p> | <p>texto completo, gratuito, revista, libros y documentos, revisión clínica.</p> | <p>Dermoscopy for melanoma detection and triage in primary care: a systematic review</p> | <p>Jones OT, Jurascheck LC, van Melle MA, Hickman S, Burrows NP, Hall PN, Emery J, Walter FM. Dermoscopy for melanoma detection and triage in primary care: a systematic review. BMJ Open. 2019 Aug 20;9(8): e027529. doi: 10.1136/bmjopen-2018-027529. PMID: 31434767; PMCID: PMC6707687.</p> | <p>2019</p> | <p>Inglés</p> | <p>Revisión sistemática</p> | <p>La mayoría de las lesiones cutáneas se presentan por primera vez en atención primaria, donde distinguir los melanomas raros de las lesiones benignas puede ser un desafío. La dermatoscopia mejora la precisión del diagnóstico entre los especialistas y se promueve su uso por parte de los médicos de atención primaria (PCP). Sin embargo, cuando lo</p> | <p>Nivel Moderado: Este artículo proporciona una revisión sistemática que analiza múltiples estudios observacionales. Esta revisión sistemática analizó el uso de la dermatoscopia para la detección y triaje de melanoma en atención primaria.</p> |

| | | | | | | | | | |
|--------|--|---|---|--|------|--------|--|---|--|
| | | | | | | | utilizan médicos no capacitados, la precisión puede no ser mejor que la inspección visual. Este estudio tuvo como objetivo realizar una revisión sistemática de la literatura que informa sobre el uso de la dermatoscopia para clasificar lesiones cutáneas sospechosas en entornos de atención primaria y los desafíos para su implementación. | | |
| PUBMED | (The diagnostic accuracy of dermoscopy for basal cell carcinoma) | texto completo, gratuito, revista, libros y documentos, revisión clínica. | The diagnostic accuracy of dermoscopy for basal cell carcinoma: A systematic review and meta-analysis | Reiter O, Mimouni I, Gdalevich M, Marghoob AA, Levi A, Hodak E, Leshem YA. The diagnostic accuracy of dermoscopy for basal cell carcinoma: A systematic review and meta-analysis. J Am Acad Dermatol. 2019 May;80(5):1380-1388. doi: 10.1016/j.jaad.2018.12.026. Epub 2018 Dec 21. PMID: 30582991. | 2018 | Inglés | Revisión sistemática | Intentamos investigar sistemáticamente e la precisión de la dermatoscopia para el diagnóstico de BCC en comparación con el examen a simple vista. | Nivel Alto: Este estudio sintetiza los resultados de múltiples estudios primarios sobre el tema en cuestión. |

| | | | | | | | | | |
|---------------|---|--|--|---|-------------|---------------|-----------------------------|--|--|
| <p>PUBMED</p> | <p>(VivaScope® 1500 and 3000 systems for detecting and monitoring skin lesions)</p> | <p>texto completo, gratuito, revista, libros y documentos, revisión clínica.</p> | <p>VivaScope® 1500 and 3000 systems for detecting and monitoring skin lesions: a systematic review and economic evaluation</p> | <p>Edwards SJ, Mavranzouli I, Osei-Assibey G, Marceniuk G, Wakefield V, Karner C. VivaScope® 1500 and 3000 systems for detecting and monitoring skin lesions: a systematic review and economic evaluation. Meath Technol Assess. 2016 jul;20(58):1-260. doi: 10.3310/hta20580. PMID: 27483991; PMCID: PMC4983709.</p> | <p>2016</p> | <p>Inglés</p> | <p>Revisión sistemática</p> | <p>Evaluar la efectividad clínica y la rentabilidad de VivaScope (®) 1500 (Caliber Imaging and Diagnostics, Rochester, NY, EE. UU.; Lucid Inc., Rochester, NY, EE. UU.; o Lucid Inc., MAVIG GmbH, Munich, Alemania.) y VivaScope (®) 3000 (Caliber Imaging and Diagnostics, Rochester, NY, EE. UU.) en el diagnóstico de lesiones cutáneas equívocas, y VivaScope 3000 en la delimitación del margen de la lesión antes de la escisión quirúrgica de las lesiones.</p> | <p>Nivel Alto: Este artículo proporciona una revisión detallada de la literatura sobre la eficacia clínica y la rentabilidad de los sistemas VivaScope para detectar y monitorear lesiones cutáneas.</p> |
|---------------|---|--|--|---|-------------|---------------|-----------------------------|--|--|

| | | | | | | | | | |
|---------------|---|--|--|---|-------------|---------------|-----------------------|---|---|
| <p>PUBMED</p> | <p>(Teaching Benign Skin Lesions) and (Strategy to Improve the Triage Amalgamated Dermoscopic Algorithm (TADA))</p> | <p>texto completo, gratuito, revista, libros y documentos, revisión clínica.</p> | <p>Teaching Benign Skin Lesions as a Strategy to Improve the Triage Amalgamated Dermoscopic Algorithm (TADA)</p> | <p>Seiverling EV, Ahrns HT, Greene A, Butt M, Yélamos O, Dusza SW, Marghoob AA. Teaching Benign Skin Lesions as a Strategy to Improve the Triage Amalgamated Dermoscopic Algorithm (TADA). J Am Board Fam Med. 2019 Jan-Feb;32(1):96-102. doi: 10.3122/jabfm.2019.01.180049. PMID: 30610147; PMCID: PMC8039813.</p> | <p>2019</p> | <p>Inglés</p> | <p>Ensayo clínico</p> | <p>La dermatoscopia ayuda al médico de familia (MF) en la detección del cáncer de piel. El algoritmo dermatoscópico amalgamado de triaje (TADA) se creó para simplificar la evaluación dermatoscópica de un crecimiento de la piel. El propósito de este estudio basado en imágenes fue evaluar el efecto de enseñar las características clínicas y dermatoscópicas de las lesiones cutáneas benignas sobre la precisión diagnóstica de la identificación del cáncer de piel mediante TADA. También buscamos determinar el mejor método para enseñar neoplasias benignas.</p> | <p>Nivel Alto: Este artículo proporciona información sobre la efectividad de una estrategia de enseñanza para mejorar el algoritmo dermatoscópico TADA.</p> |
|---------------|---|--|--|---|-------------|---------------|-----------------------|---|---|

| | | | | | | | | | |
|---------------|---|--|--|---|-------------|---------------|---|---|--|
| <p>PUBMED</p> | <p>(A Clinical Aid for Detecting Skin Cancer)</p> | <p>texto completo, gratuito, revista, libros y documentos, revisión clínica.</p> | <p>A Clinical Aid for Detecting Skin Cancer: The Triage Amalgamated Dermoscopic Algorithm (TADA)</p> | <p>Rogers T, Marino ML, Dusza SW, Bajaj S, Usatine RP, Marchetti MA, Marghoob AA. A Clinical Aid for Detecting Skin Cancer: The Triage Amalgamated Dermoscopic Algorithm (TADA). J Am Board Fam Med. 2016 Nov 12;29(6):694-701. doi: 10.3122/jabfm.2016.06.160079. PMID: 28076252; PMCID: PMC5536949.</p> | <p>2016</p> | <p>Inglés</p> | <p>Estudio de observación transversal</p> | <p>En este estudio de observación transversal, los asistentes a un curso de dermatoscopia evaluaron 50 imágenes de dermatoscopia polarizadas de lesiones cutáneas (27 malignas y 23 benignas) utilizando el algoritmo dermatoscópico amalgamado Triage (TADA). Los criterios dermatoscópicos de TADA incluyen trastorno arquitectónico (es decir, distribución desorganizada o asimétrica de colores y/o estructuras), patrón en forma de estrella, color azul-negro o gris, estructuras blancas, red negativa, úlcera y vasos. El estudio se realizó después de 1 día de entrenamiento básico en dermatoscopia. Cuando fue relevante, se proporcionó</p> | <p>Nivel Bajo: En dicho artículo el nivel de evidencia es más bajo en comparación con los ensayos clínicos controlados. Aunque proporcionan información útil, la falta de aleatorización puede afectar la validez interna de los resultados.</p> |
|---------------|---|--|--|---|-------------|---------------|---|---|--|

| | | | | | | | | | |
|--|--|--|--|--|--|--|--|--|--|
| | | | | | | | | información clínica relacionada con la palpación (es decir, firme, con hoyuelos). | |
|--|--|--|--|--|--|--|--|--|--|

| | | | | | | | | | |
|---------------|-------------------------------------|---|-----------------------------------|---|-------------|---------------|-------------------------|---|--|
| <p>PUBMED</p> | <p>(Dermoscopy in Primary Care)</p> | <p>in texto completo, gratuito, revista, libros y documentos, revisión clínica.</p> | <p>Dermoscopy in Primary Care</p> | <p>Pokhrel PK, Helm MF, Greene A, Helm LA, Partin M. Dermoscopy in Primary Care. Prim Care. 2022 Mar;49(1):99-118. doi: 10.1016/j.pop.2021.10.004. Epub 2022 Jan 3. PMID: 35125161.</p> | <p>2022</p> | <p>Inglés</p> | <p>Revisión general</p> | <p>La dermatoscopia es una técnica no invasiva que permite la magnificación in vivo de las estructuras de la piel y ayuda a visualizar características microscópicas que son imperceptibles a simple vista. La dermatoscopia no sustituye a la biopsia y la evaluación histopatológica, pero es una herramienta importante que puede ayudar a aumentar la sensibilidad diagnóstica y la especificidad de las lesiones cutáneas. La dermatoscopia aumenta la sensibilidad diagnóstica en comparación con el examen a simple vista. Se ha informado de una mejora significativa en la precisión del diagnóstico de lesiones benignas y malignas entre los médicos de medicina</p> | <p>Nivel Bajo: En este artículo las revisiones generales son útiles, pero generalmente se consideran de nivel de evidencia más bajo en comparación con las revisiones sistemáticas y los metaanálisis.</p> |
|---------------|-------------------------------------|---|-----------------------------------|---|-------------|---------------|-------------------------|---|--|

| | | | | | | | | |
|----------|--|---|---|---|------|---------|--|---|
| | | | | | | | familiar después de un curso de formación introductorio sobre dermatoscopia. | |
| SEMERGEN | (Prevalencia de enfermedades dermatológicas) | texto completo, gratuito, revista, libros y documentos, revisión clínica. | Prevalencia de enfermedades dermatológicas en atención primaria | Barros, R. C., Rodríguez, B. G., Soidan, F. G., & Fontán, A. C. (2021). Prevalencia de enfermedades dermatológicas en atención primaria. Medicina de Familia. SEMERGEN, 47(7), 434-440. | 2021 | Español | Estudio observacional | <p>Para orientar la formación de los médicos de atención primaria en las patologías cutáneas más prevalentes y relevantes es necesario estudiar su prevalencia en la consulta de atención primaria y describir sus características cutáneas más prevalentes y relevantes es necesario estudiar su prevalencia en</p> <p>Nivel Bajo: El artículo trata de un estudio observacional que proporciona evidencia sobre la prevalencia de enfermedades dermatológicas en atención primaria.</p> |

| | | | | | | | | | |
|--|--|--|--|--|--|--|--|--|--|
| | | | | | | | | la consulta de atención primaria y describir sus características | |
|--|--|--|--|--|--|--|--|--|--|

| | | | | | | | | | |
|---------------|---------------------------------|--|---|--|-------------|----------------|----------------------------|---|--|
| <p>SCIELO</p> | <p>(La lente dermatológica)</p> | <p>texto completo, gratuito, revista, libros y documentos, revisión clínica.</p> | <p>La lente dermatológica ... historia y algo más</p> | <p>Camacho, ME, Lugo, S, Montoya, Y, Vivas, S, & Muñoz, A. (2018). La lente dermatológica... historia y algo más. Revista argentina de dermatología, 99(2), 1-10. Recuperado en 23 de febrero de 2024, de http://www.scielo.org.ar/scielo.php?script=sci_arttext&pid=S1851-300X2018000200004&Ing=es&tIng=es.</p> | <p>2018</p> | <p>Español</p> | <p>Revisión o análisis</p> | <p>El microscopio es un instrumento, que desde hace muchos años es herramienta diagnóstica en Dermatología. La evolución del microscopio ha ido en sinergia con el avance de la tecnología, siendo el desarrollo de imágenes microscópicas digitalizadas, fuente de estudio en la época actual. El uso de estas imágenes en Dermatología ha permitido realizar diagnósticos en tiempo real; situación que vence la celeridad diagnóstica y aminora tanto para el médico como para el paciente, la lentitud de otras técnicas. El conocimiento sobre los diferentes métodos que se utilizan actualmente, para confirmar diagnósticos de enfermedades</p> | <p>Nivel Bajo: Dicho artículo proporciona una visión general y análisis de la literatura existente, pero no presenta nueva evidencia primaria.</p> |
|---------------|---------------------------------|--|---|--|-------------|----------------|----------------------------|---|--|

| | | | | | | | | | |
|--|--|--|--|--|--|--|--|--|--|
| | | | | | | | | <p>cutáneas, como: la dermatoscopia, la dermatoscopia multiespectral y la microscopía confocal de reflectancia, son imprescindibles para la formación del dermatólogo de hoy en día, ya que, con ellos se resumen pasos para el manejo definitivo de los pacientes. Con esta disertación, realizaremos un breve análisis de la historia de la microscopía, desde sus inicios hasta la era digital y los beneficios que se obtienen, con el uso de cada una de estas técnicas diagnósticas.</p> | |
|--|--|--|--|--|--|--|--|--|--|

| | | | | | | | | | |
|-------------------------|------------------------|--|--|---|-------------|----------------|---------------------------|--|--|
| <p>MEDIGRA PHIC</p> | <p>(dermatoscopia)</p> | <p>texto completo, gratuito, revista, libros y documentos, revisión clínica.</p> | <p>El verdadero origen de la palabra «dermatoscopia»</p> | <p>Quintana OJ, Conejo-Mir J. El verdadero origen de la palabra «dermatoscopia». Med Cutan Iber Lat Am. 2015;43(3):236-237.</p> | <p>2015</p> | <p>Español</p> | <p>Revisión histórica</p> | <p>Es una creencia generalizada que la palabra «dermatoscopia» o «dermoscopia» («dermoscopy») fue incorporada a la dermatología por Leon Goldman a mitad del siglo XX (1951) o casi a finales (1991) por Friedman RJ. Con este nombre se denominó a una nueva técnica no invasiva in vivo que permitía estudiar el patrón de melanina de forma instantánea. En un intento por buscar precedentes históricos, algunos autores encontraron referencias a algo parecido en la bibliografía médica alemana. Así, un dermatólogo alemán, Johann Saphier publicó en 1920 una serie de comunicaciones usando un nuevo aparato binocular que</p> | <p>Nivel Bajo: El artículo ofrece una investigación sobre el origen histórico de un término específico dentro del campo de la dermatoscopia, pero no proporciona nueva evidencia primaria.</p> |
|-------------------------|------------------------|--|--|---|-------------|----------------|---------------------------|--|--|

| | | | | | | | | | |
|--|--|--|--|--|--|--|--|---|--|
| | | | | | | | | como gran novedad incorporaba una luz integrada y que llamó microscopio binocular de superficie. | |
|--|--|--|--|--|--|--|--|---|--|

| | | | | | | | | | |
|-----------------|--------------------------------|--|---|---|-------------|----------------|-----------------------------|--|--|
| <p>ELSEVIER</p> | <p>(Prevención del cáncer)</p> | <p>texto completo, gratuito, revista, libros y documentos, revisión clínica.</p> | <p>Recomendaciones de prevención del cáncer. Actualización PAPPS 2018</p> | <p>Marzo-Castillejo M, Vela-Vallespín C, Bellas-Beceiro B, Bartolomé-Moreno C, Melús-Palazón E, Vilarrubí-Estrella M, Nuin-Villanueva M. Recomendaciones de prevención del cáncer. Actualización PAPPS 2018. Aten Primaria. 2018 May;50 Suppl 1(Suppl 1):41-65. Spanish. doi: 10.1016/S0212-6567(18)30362-7. PMID: 29866358; PMCID: PMC6837141.</p> | <p>2018</p> | <p>Español</p> | <p>Revisión sistemática</p> | <p>Destaca la necesidad de modelos de atención integrados para el cáncer, incluyendo la participación de profesionales de atención primaria en estrategias de prevención y programas de cribado. Además, subraya la importancia de mejorar el acceso a pruebas diagnósticas y herramientas de apoyo para diagnósticos más tempranos. También enfatiza la necesidad de una atención integral para personas que han sobrevivido al cáncer. El artículo describe la actualización de evidencias y recomendaciones sobre prevención y detección precoz del cáncer, utilizando el sistema GRADE para evaluar la calidad de la</p> | <p>Nivel Alto: El artículo describe la actualización de evidencias y recomendaciones sobre prevención y detección precoz del cáncer, utilizando el sistema GRADE para evaluar la calidad de la evidencia y la fuerza de las recomendaciones.</p> |
|-----------------|--------------------------------|--|---|---|-------------|----------------|-----------------------------|--|--|

| | | | | | | | | | |
|--|--|--|--|--|--|--|--|---|--|
| | | | | | | | | evidencia y la fuerza de las recomendaciones. | |
|--|--|--|--|--|--|--|--|---|--|

| | | | | | | | | | |
|-------------------------|-------------------------|--|--------------------------------------|---|-------------|----------------|-------------------------|--|---|
| <p>REVISTA MEXICANA</p> | <p>(Dermastoscopia)</p> | <p>texto completo, gratuito, revista, libros y documentos, revisión clínica.</p> | <p>¿Qué dermatoscopia debo usar?</p> | <p>Gómez-Bernal NE, Rodríguez-Cabral R, Montoya-Sosa G, Roldán-Marín R, Carlos-Ortega B. ¿Qué dermatoscopia debo usar? Dermatol Rev Mex. 2015; 59:62-6.</p> | <p>2015</p> | <p>Español</p> | <p>Revisión general</p> | <p>Hoy día existe una amplia variedad de dermatoscopios portátiles en el mercado, lo que hace difícil la elección de un equipo, sobre todo para quien se inicia en esta práctica. Los dermatoscopios de contacto son más económicos, requieren la aplicación de un fluido de inmersión sobre la lesión y con ellos se visualizan mejores estructuras superficiales presentes en las queratosis seborreicas, los nevus y las áreas de regresión. Los dermatoscopios con luz polarizada tienen un costo más elevado, no requieren una interfase líquida y en algunos equipos no se requiere el contacto directo con la lesión, lo que convierte en una técnica más fácil</p> | <p>Nivel Bajo: Este artículo proporciona una revisión general sobre los tipos de dermatoscopios disponibles en el mercado y sus características. No menciona resultados de estudios específicos ni análisis de evidencia.</p> |
|-------------------------|-------------------------|--|--------------------------------------|---|-------------|----------------|-------------------------|--|---|

| | | | | | | | | | |
|--|--|--|--|--|--|--|--|--|--|
| | | | | | | | | <p>y cómoda, con la identificación de estructuras más profundas, como los vasos sanguíneos y el colágeno; además, permiten visualizar mejor lesiones vasculares, malignas y pigmentadas. Conocer estas características hace evidente que los dermatoscopios con los dos tipos de luz aumentan la certeza diagnóstica, por lo que posiblemente la mejor opción sea un dispositivo híbrido. Palabras clave: dermatoscopia, contacto, luz polarizada.</p> | |
|--|--|--|--|--|--|--|--|--|--|

| | | | | | | | | | |
|-------------------------|------------------------|--|-------------------------------------|---|-------------|----------------|-------------------------|---|---|
| <p>REVISTA MEXICANA</p> | <p>(Dermastocopia)</p> | <p>texto completo, gratuito, revista, libros y documentos, revisión clínica.</p> | <p>Historia de la dermatoscopia</p> | <p>Domínguez-Espinosa AE. Historia de la dermatoscopia. Dermatol Rev Mex 2014; 58:165-72.</p> | <p>2014</p> | <p>Español</p> | <p>Revisión general</p> | <p>La dermatoscopia es una técnica muy antigua, pero su utilización y verdadera relevancia cobró fuerza en el siglo XX, en especial para la diferenciación y diagnóstico de tumores cutáneos benignos y malignos. En la actualidad es una herramienta imprescindible para el dermatólogo, pues demostró su eficacia para aumentar la certeza diagnóstica en gran cantidad de enfermedades cutáneas, en especial para la detección temprana del melanoma</p> | <p>Nivel Bajo: Este artículo brinda una revisión histórica sobre la dermatoscopia y su importancia en el diagnóstico de enfermedades cutáneas. Al igual que el artículo anterior, carece de resultados de estudios específicos.</p> |
|-------------------------|------------------------|--|-------------------------------------|---|-------------|----------------|-------------------------|---|---|

| | | | | | | | | | |
|---------------|--|--|--|--|-------------|---------------|----------------------|--|--|
| <p>PUBMED</p> | <p>(In vivo epiluminescence microscopy) and (pigmented skin lesions)</p> | <p>texto completo, gratuito, revista, libros y documentos, revisión clínica.</p> | <p>In vivo epiluminescence microscopy of pigmented skin lesions. I. Pattern analysis of pigmented skin lesions</p> | <p>Pehamberger H, Steiner A, Wolff K. In vivo epiluminescence microscopy of pigmented skin lesions. I. Pattern analysis of pigmented skin lesions. J Am Acad Dermatol. 1987 oct;17(4):571-83. doi: 10.1016/s0190-9622(87)70239-4. PMID: 3668002.</p> | <p>1987</p> | <p>Inglés</p> | <p>Observacional</p> | <p>La detección temprana del melanoma es crucial, ya que algunas lesiones pigmentadas pueden ser difíciles de diagnosticar solo con la apariencia clínica. La microscopía de epiluminiscencia in vivo, especialmente con la técnica de inmersión en aceite, ofrece una visión detallada de las lesiones cutáneas pigmentadas, incluyendo la unión dermoepidérmica. Un estudio ha identificado criterios morfológicos que son difíciles de observar a simple vista, pero son detectables mediante esta técnica, lo que ayuda a distinguir entre lesiones benignas y malignas. Estos criterios incluyen patrones, colores, intensidades de</p> | <p>Nivel Moderado: En la revisión de este artículo se describe la utilidad de la microscopía de epiluminiscencia in vivo en el análisis de lesiones cutáneas pigmentadas para el diagnóstico de melanoma. Si bien es un estudio observacional, ofrece información valiosa sobre la técnica utilizada y los resultados obtenidos.</p> |
|---------------|--|--|--|--|-------------|---------------|----------------------|--|--|

| | | | | | | | | | |
|--|--|--|--|--|--|--|--|---|--|
| | | | | | | | | <p>pigmentación y características del margen y la superficie. La microscopía de epiluminiscencia es una herramienta valiosa en el diagnóstico clínico de lesiones cutáneas pigmentadas.</p> | |
|--|--|--|--|--|--|--|--|---|--|

| | | | | | | | | | |
|---------------|--|--|--|---|-------------|---------------|----------------------|---|--|
| <p>PUBMED</p> | <p>(Dermoscopy) and (pigmented skin lesions)</p> | <p>texto completo, gratuito, revista, libros y documentos, revisión clínica.</p> | <p>Dermoscopy of pigmented skin lesions: results of a consensus meeting via the Internet</p> | <p>Argenziano G, Soyer HP, Chimenti S, Talamini R, Corona R, Sera F, Binder M, Cerroni L, De Rosa G, Ferrara G, Hofmann-Wellenhof R, Landthaler M, Menzies SW, Pehamberger H, Piccolo D, Rabinovitz HS, Schiffner R, Staibano S, Stolz W, Bartenjev I, Blum A, Braun R, Cabo H, Carli P, De Giorgi V, Fleming MG, Grichnik JM, Grin CM, Halpern AC, Johr R, Katz B, Kenet RO, Kittler H, Kreusch J, Malvey J, Mazzocchetti G, Oliviero M, Ozdemir F, Peris K, Perotti R, Perusquia A, Pizzichetta MA, Puig S, Rao B, Rubegni P, Saida T, Scalvenzi M, Seidenari S, Stanganelli I, Tanaka M, Westerhoff K, Wolf IH, Braun-Falco O, Kerl H, Nishikawa T, Wolff K, Kopf AW. Dermoscopy of pigmented skin lesions: results of a consensus meeting via the Internet. J Am Acad Dermatol. 2003 May;48(5):679-93. doi: 10.1067/mjd.2003.281. PMID: 12734496.</p> | <p>2003</p> | <p>Inglés</p> | <p>Observacional</p> | <p>Se organizó la reunión virtual de Consensus Net sobre dermatoscopia para investigar la reproducibilidad y validez de las diversas características y algoritmos de diagnóstico.</p> | <p>Nivel Moderado: Este artículo describe los resultados de una reunión de consenso sobre dermatoscopia para investigar la reproducibilidad y validez de diversas características y algoritmos de diagnóstico. Al ser un estudio observacional que recopila opiniones de expertos.</p> |
|---------------|--|--|--|---|-------------|---------------|----------------------|---|--|

| | | | | | | | | | |
|-------|-----------------|---|---|--|------|---------|-----------------|--|--|
| HOUSC | (Dermastocopia) | texto completo, gratuito, revista, libros y documentos, revisión clínica. | Qué es la dermatoscopia y cómo funciona | Mateu T, Vilavella C. Qué es la dermatoscopia y cómo funciona. AMF 2017; 13:543-6. | 2017 | Español | Técnica clínica | <p>La dermatoscopia, también conocida como microscopía de epiluminiscencia o simplemente epiluminiscencia, es una técnica no invasiva que permite examinar las lesiones cutáneas de manera más detallada y profunda. Es fácil de utilizar y requiere un mínimo entrenamiento. Esta técnica ayuda a identificar estructuras de la piel que no son visibles a simple vista, como las de la epidermis, la unión dermoepidérmica y la dermis superficial. El instrumento utilizado para realizar la dermatoscopia es el dermatoscopio.</p> | <p>Nivel Bajo: El artículo brinda una descripción general de la técnica de dermatoscopia y su funcionamiento. No es un estudio primario ni una revisión sistemática.</p> |
|-------|-----------------|---|---|--|------|---------|-----------------|--|--|

Fuente: Elaboración propia, 2024