

Liquen plano oral en paciente con psoriasis: Reporte de caso y revisión de literatura

Oral lichen planus in a patient with psoriasis: Case report and literature review

Yadira V. Boza Oreamuno, DDS, MSc¹

Fecha de ingreso: 30/11/20. Fecha de aceptación: 22/12/20

Resumen

El liquen plano oral (LPO) es un trastorno mucocutáneo inflamatorio crónico mediado por células T. Las lesiones orales suelen ser crónicas, no remitivas y pueden ser una fuente de morbilidad. El tratamiento va enfocado a eliminar las úlceras, aliviar los síntomas y reducir el riesgo de una posible malignización. **Reporte de caso:** Mujer de 36 de años que presenta gingivitis descamativa y múltiples áreas erosivas muy dolorosas en mucosa oral, 7 meses de evolución, antecedente de psoriasis con lesiones activas en piel. Se realiza una minuciosa anamnesis, exámenes de laboratorio y biopsia, confirmando el diagnóstico de LPO. Se le brindó tratamiento con corticoesteroides sistémicos y láser terapia, seguimiento nutricional, odontología y dermatología. **Conclusiones:** Se demuestra la importancia del reconocimiento y manejo integral del LPO. La terapia combinada de corticoesteroides sistémicos y láser terapia resultaron ser efectivos mejorando sustancialmente la calidad de vida de la paciente con psoriasis cutánea.

Palabras clave

Psoriasis. Liquen plano. Mucosa oral. Mucocutáneo. Diagnóstico clínico. Biopsia.

Abstract

Oral lichen planus (OLP) is a chronic inflammatory mucocutaneous disorder mediated by T cells. Oral lesions are usually chronic, non-remissive and can be a source of morbidity. Treatment is focused on eliminating ulcers, alleviating symptoms, and reducing the risk of possible malignancy. **Case report:** A 36-year-old woman with desquamative gingivitis and multiple very painful erosive areas on the oral mucosa, 7 months of evolution, a history of psoriasis with active skin lesions. A thorough anamnesis, laboratory tests and biopsy are performed, confirming the diagnosis of OLP. Treatment with systemic corticosteroids and laser therapy, nutritional monitoring, dentistry and dermatology were provided. **Conclusions:** The importance of the recognition and integral management of the OLP is demonstrated. The combined therapy of systemic corticosteroids and laser therapy proved to be effective in substantially improving the quality of life of the patient with cutaneous psoriasis.

Key words

Psoriasis. Lichen planus. Oral mucosa. Mucocutaneous. Clinical diagnosis. Biopsy.

¹ Profesora Asociada, Facultad de Odontología, Universidad de Costa Rica, Costa Rica. ORCID: 0000-0002-0367-8664
Correo electrónico: yadira.boza@ucr.ac.cr

Introducción

El LPO es una afección inmunitaria mediada por células T que puede afectar la piel y las mucosas (De Rossi & Ciarrocca, 2014; Gorouhi, Davari, & Fazel, 2014). La prevalencia se estima en 0,22% a 5% en todo el mundo (Gorouhi et al., 2014), con una mayor predisposición en mujeres principalmente entre los 30 a 60 años (Farhi & Dupin, 2010; Gupta & Jawanda, 2015). El 20% de los casos de LPO se presentan con manifestaciones cutáneas (Hasan et al., 2019), que en su mayoría son autolimitadas y provocan prurito, las lesiones orales suelen ser crónicas, no remitivas y pueden ser una fuente de morbilidad (Alrashdan, Cirillo, & McCullough, 2016).

En la cavidad bucal hay tres presentaciones clínicas principales: reticular, atrófico y erosivo (Müller, 2011). Se presenta clásicamente como una afección bucal bilateral (Holmstrup, Plemons, & Meyle, 2018), incluye placas hiperqueratósicas blancas que dan una apariencia de encaje (Cheng, Gould, Kurago, Fantasia, & Muller, 2016), llamadas estrías de Wickham (Gupta & Jawanda, 2015). Se observa con frecuencia en áreas propensas a traumatismos, como la mucosa bucal y bordes laterales de lengua (Holmstrup et al., 2018; Müller, 2011), a menudo involucran la encía y se presenta como gingivitis descamativa que causa dolor e incomodidad durante la comida y el cepillado de los dientes (Holmstrup et al., 2018).

Las características microscópicas del LPO incluyen la degeneración hidrópica del estrato basal con la presencia de cuerpos de Civatte y abundante infiltrado inflamatorio de predominio linfocitario y ausencia de displasia epitelial (Alrashdan et al., 2016).

El tratamiento va enfocado a eliminar las úlceras, aliviar los síntomas y reducir el riesgo de una posible malignización, en estos se incluyen corticosteroides, inmunosupresores como ciclosporina, tacrolimus y retinoides (Farhi & Dupin, 2010; Lukács, Schliemann, & Elsner, 2015).

El LPO se ha relacionado con condiciones dermatológicas y sistémicas, como la psoriasis, ambos muestran antecedentes patológicos similares, incluyendo características de disfunción de la barrera cutánea (Ying, Xiang, Qiu, & Zeng, 2020).

La psoriasis es una dermatosis frecuente (el 1-3% de la población) y de evolución crónica (Ortega A, Restrepo, 2018), es mediada inmunológicamente, la activación de los linfocitos T conduce a la inflamación en el componente dérmico y secundaria a los eventos inflamatorios también existe hiperproliferación epidérmica (Mehlis & Gordon, 2003). Afecta por igual a hombres y mujeres, puede desarrollarse a cualquier edad, sin embargo, en la mayoría de los casos aparece antes de los 50 años (Fatahzadeh, 2016).

La lesión típica es una placa inflamatoria de tamaño variable, cubierta por escamas blanquecinas que se desprenden para formar «películas»; puede afectar cualquier zona cutánea. La lesión suele ser bilateral y más o menos simétrica. Las localizaciones más características son los codos, las rodillas, la región lumbosacra, el cuero cabelludo y las uñas, aunque también puede afectar a los pliegues y las mucosas (Fatahzadeh, 2016).

Los reportes indican que las manifestaciones orales de psoriasis son raras (Daneshpazhooh, Moslehi, Akhyani, & Etesami, 2004; Hietanen, Salo, Kanerva, & Juvakoski, 1984). Su presencia en ausencia de lesiones cutáneas no es completamente aceptada (Ferris, Mikula, Brown, & Farquharson, 2019). Se ha reportado mucositis oral (Younai & Phelan, 1997), correlación entre la psoriasis y la lengua fisurada y geográfica, aunque estas características no son

patognomónicas de la enfermedad (Hietanen et al., 1984; Talaee, Hajheydari, Moghaddam, Moraveji, & Ravandi, 2017; Tomb, Hajj, & Nehme, 2010).

En la histología de la psoriasis el estrato corneo presenta paraqueratosis y neutrófilos, la hiperplasia epidérmica es regular y hay mínima espongirosis, suele haber hipogranulosis debajo de la paraqueratosis, el infiltrado de la dermis suele ser perivascular de linfocitos y algunos neutrófilos (Ventura-León, 2019).

No existe cura para la psoriasis, las opciones terapéuticas son varias, incluido el tratamiento con medicamentos tópicos, fototerapia, medicamentos sistémicos orales y biológicos (Florek, Wang, & Armstrong, 2018).

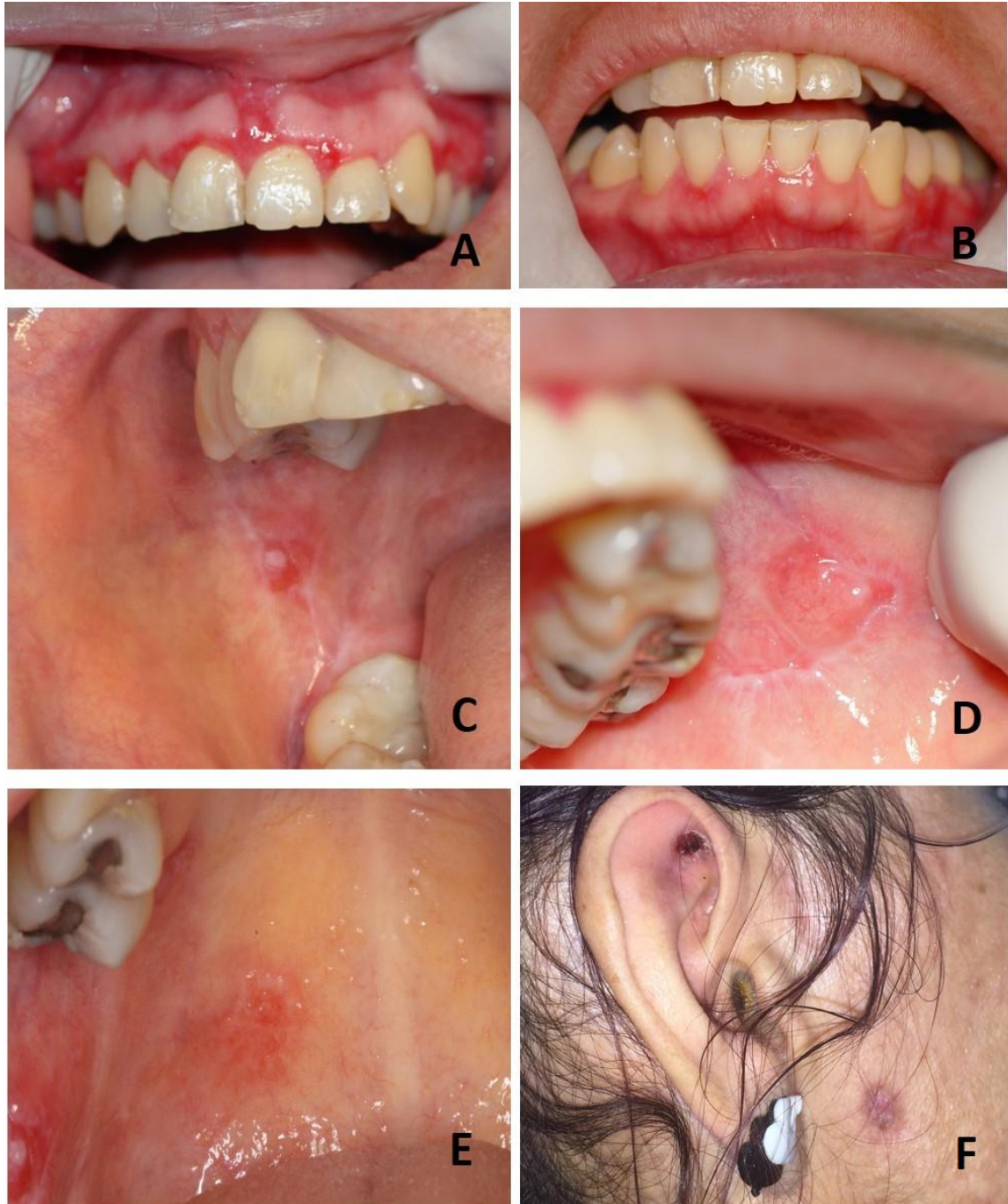
Este informe describe un caso que ejemplifica lesiones de liquen plano oral en una paciente con antecedente de psoriasis cutánea que respondió al tratamiento con láser.

Reporte de caso

Mujer de 36 de años, costarricense, soltera, oficial de Fuerza Pública, vecina del Área Metropolitana. Se presenta con la queja principal “tengo roto y me duele el paladar y parte interna de la mejilla”. En el interrogatorio directo reporta que el dolor bucal fue apareciendo progresivamente en los últimos 7 meses, asociados a úlceras que le molestan para comer, escala visual análoga (EVA) 8. Refiere antecedente sistémico de psoriasis desde hace 4 años, hace 2 años tuvo tratamiento con metrotexate 15 mg por semana, con mejoría parcial de los síntomas, pero con recidiva inmediata postratamiento y molestias gastrointestinales. Actualmente solo utiliza en piel aceite de oliva y crema hidratante para el control de la descamación y alivio del prurito, más bloqueador solar; para cavidad oral enjuagues con Oddent® ácido hialurónico. No toma bebidas alcohólicas y no fuma.

Al realizar el examen clínico se observó gingivitis descamativa, ulceraciones en paladar y piso de boca, en ambas mucosas yugales lesiones tipo placas blancas en forma de redes que no se remueven con gasa, estrías de Wickham, en combinación con áreas erosivas y ulceradas muy dolorosas (Figura 1A-E), la paciente refiere mucho dolor bucal. Signo de Nicolsky negativo. A nivel de cuello no se encontraron ganglios palpables. A nivel de la piel en general incluida cara, pabellón auricular y cuero cabelludo presentaba lesiones ulcerativas con costra (Figura 1F), las cuales, le incomodan de manera estética ya que por el aspecto a veces siente rechazo de las otras personas, dan impresión de descuido o desaseo y por la localización no siempre puede ocultarlas. No reportó problemas articulares ni en uñas.

Figura 1. A y B. Gingivitis descamativa. C y D. Estrías de Wickham, en combinación con áreas erosivas y ulceradas en ambas mucosas yugales. E. Úlcera en paladar. F. Costras en cara y pabellón auricular.

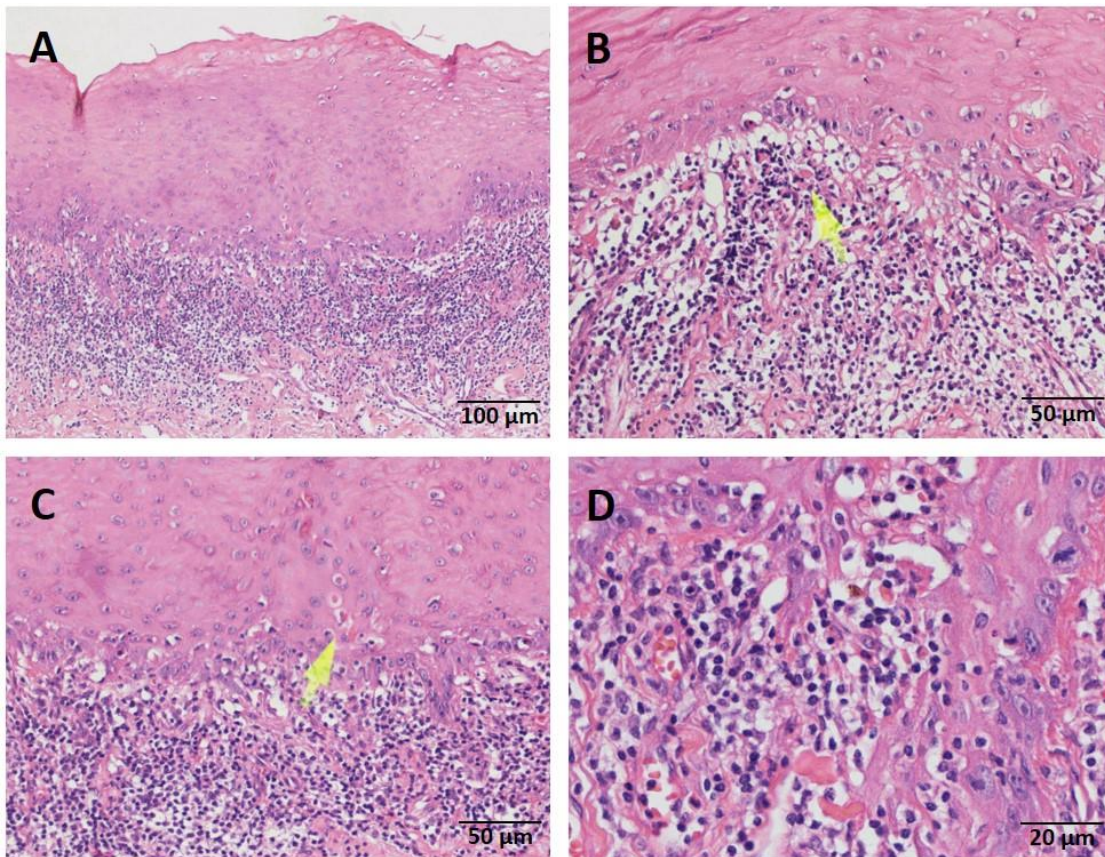


Tomando en cuenta toda la historia del curso de la enfermedad, así como, las características clínicas se estableció diagnóstico diferencial psoriasis con manifestación en mucosa oral vs liquen plano erosivo. Para valorar el estado sistémico se le enviaron exámenes de laboratorio: hemograma completo, glicemia, factor reumatoide, perfil lipídico, 25-OH vitamina D, función hepática y renal. Se le dieron instrucciones para evitar traumas de la mucosa bucal, tanto mecánico como químico (condimentos, gomas de mascar, jugos de frutas ácidos o bebidas carbonatadas), tener una dieta blanda, mucha hidratación y evitar el estrés. Se le envió pasta

dental Oddent® desensibilizante, continuar con los enjuagues de Oddent® ácido hialurónico. Se realizó biopsia incisional de mucosa yugal derecha para estudio histopatológico para inmunofluorescencia directa.

El estudio histológico mostró epitelio escamoso maduro con queratinización superficial moderada, sin paraqueratosis, por debajo del epitelio de revestimiento se observó infiltrado inflamatorio crónico de predominio linfocitario denso en banda, que llega hasta el epitelio escamoso con degeneración vacuolar de la capa basal y presencia de cuerpos de Civatte asociados a los focos de destrucción de la capa basal (Figura 2). En los hallazgos de inmunofluorescencia todas las preparaciones para complemento (clg, C3, C4) IgA, IgG y fibrinógeno fueron negativas, los cuerpos de Civatte de la unión dermo-epidérmicas dieron positivos para IgM. Todos los hallazgos son característicos de LPO.

Figura 2. A. Acanthisis, infiltrado linfocitario en banda y lesión de interfase, 100 µm. B. Lesión vacuolar de interfase con infiltrado linfocitario y cuerpos hialinos de Civatte (flecha), 50 µm. C. Lesión de interfase severa en liquen plano oral, disqueratosis de células parabasales (flecha), 50 µm. D. Vacuolización y pérdida de queratinocitos basales, exocitosis focal y cuerpos de Civatte, 20 µm.

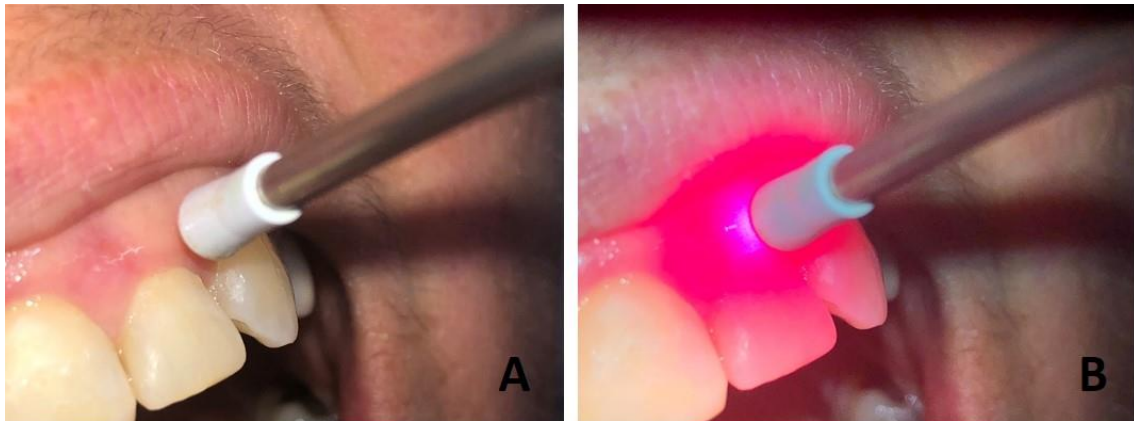


Control a los ocho días, se ven los resultados de los exámenes de laboratorio, fueron dentro de los límites normales, excepto elevado colesterol LDL 111.2 mg/dL (normal <100). Se explica el informe de la biopsia y la importancia de un manejo integral, con seguimiento nutricional, odontología y dermatología, además del cumplimiento terapéutico y la adherencia al tratamiento.

Se decide tratamiento combinado de terapia láser más medicación con Zamen® (Deflezacort) 30 mg por una semana, luego se fue bajando la dosis de forma gradual hasta 6 mg como dosis de mantenimiento, más enjuague diario por la noche con 5 ml de nistatina 100.000UI en

suspensión oral/ml, para prevenir sobreinfección micótica. Terapia con láser (Photon Lase, DMC) siguiendo las instrucciones del fabricante, longitud de onda 680 nm, dosis 1,3 J, utilizando la pieza de mano de bioestimulación en puntos esparcidos manteniendo 1cm de distancia entre los mismos, se realizó técnica de irradiación puntual local colocando la pieza perpendicular a una distancia de 2 mm con movimiento de barrido hasta completar toda el área, cada sesión fue realizada con una fluencia de 25 J/cm² por lesión (Figura 3).

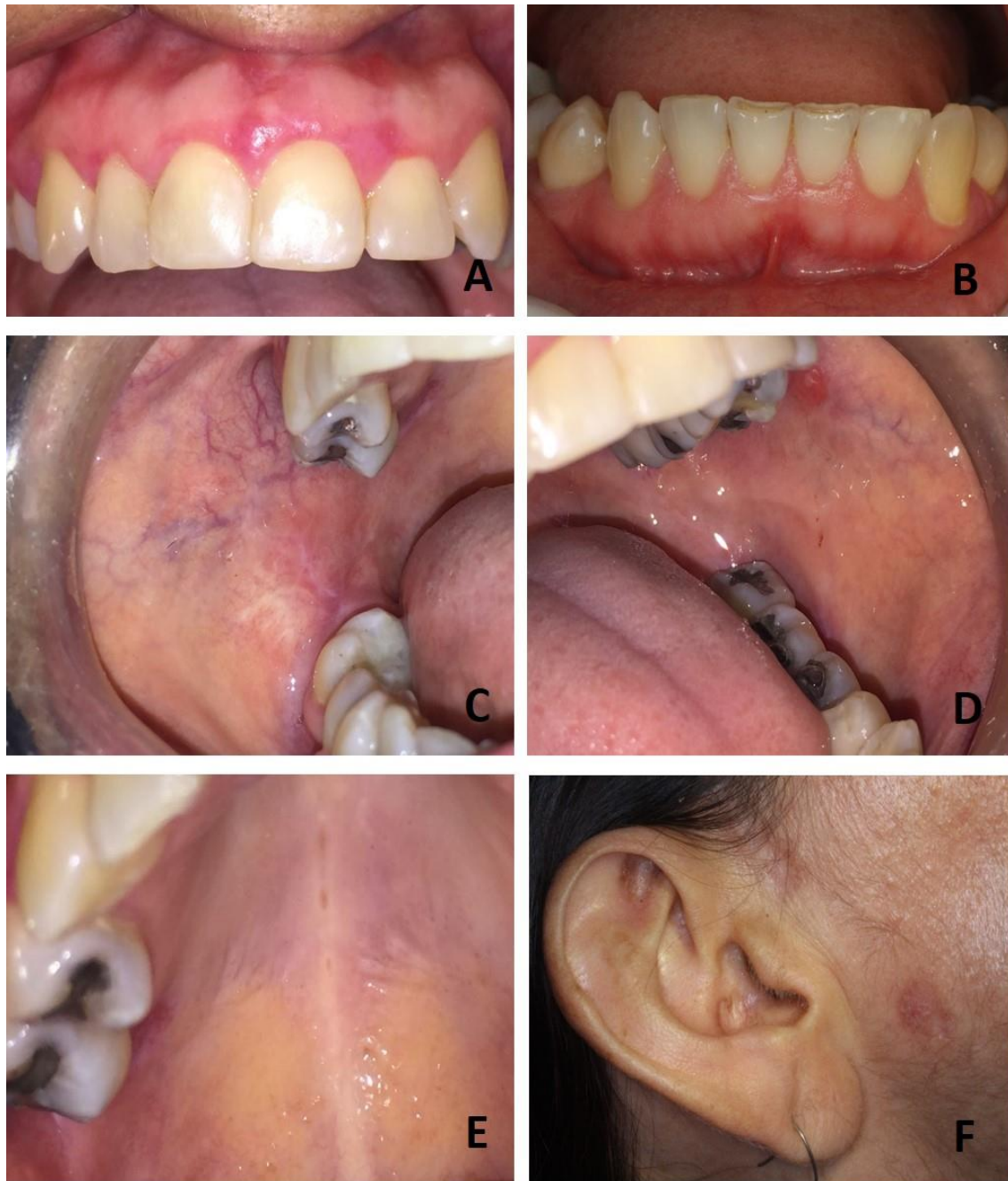Figura 3. A. pieza perpendicular a una distancia de 2 mm de la lesión. B. Terapia láser con movimiento de barrido hasta completar toda el área.



La aplicación se efectuó dos veces por semana por cuatro semanas con alivio del dolor desde la primera semana EVA 1, en la segunda semana de tratamiento, se observó disminución de las lesiones erosivas y atróficas con permanencia de algunas lesiones reticulares (Figura 4), en total se realizaron 8 sesiones con la resolución de las lesiones.

Se le ha dado seguimiento durante 5 años y medio, actualmente refiere funcionalidad bucal y confort, con niveles de colesterol normales, mantiene los cuidados indicados, así como los controles en dermatología. Ha notado que en situaciones de mayor estrés emocional ha presentado algunas lesiones con picor en piel y cuero cabelludo, utiliza Psorisdin® champú y Eucerin Urea Repair PLUS Loción 10%. A nivel bucal ha tenido algunas áreas ulceradas en mucosa yugal pero resuelven utilizando Oddent® ácido hialurónico en gel.

Figura 4. A y B. Encía libre de lesiones descamativas, C. lesiones reticulares en mucosa yugal derecha donde existía predominio de lesiones erosivas, D y E. cambio de coloración de las mucosas a rosa pálido a las cuatro sesiones de tratamiento con láser. F. Hiperpigmentación postinflamatoria en piel afectada.



La paciente dio su consentimiento libre e informado para la publicación de su caso.

Discusión

El liquen plano es una enfermedad inflamatoria crónica que puede afectar la piel y las membranas mucosas, incluida la mucosa oral. Tiene predilección por las mujeres de mediana edad (Alrashdan et al., 2016), lo cual, coincide con el caso reportado.

La psoriasis es una dermatosis crónica que aparece tras la exposición a factores desencadenantes ambientales en individuos genéticamente predispuestos (Nestle, Kaplan, & Barker, 2009). Estudios han mostrado una fuerte correlación entre el LP y el estado de estrés de los individuos (Radwan-Oczko, Zwyrtek, Owczarek, & Szcześniak, 2018). En este caso la

paciente asoció las crisis con el estrés emocional, lo cual, coincide con lo reportado en la literatura.

LPO tiene seis presentaciones clínicas clásicas descritas en la literatura (Do Canto, Müller, De Freitas, & Da Silva Santos, 2010; Mutafchieva, Draganova-Filipova, Zagorchev, & Tomov, 2018). Las formas reticulares, papulares y en placa suelen ser indoloras y clínicamente se presentan como lesiones blancas queratósicas. En las formas atrófica, erosiva y bulloso, los síntomas van desde una leve molestia a episodios de dolor intenso (Mutafchieva et al., 2018). La mayoría de los casos se observan en la mucosa bucal, seguidos por el dorso de la lengua, encía, mucosa labial inferior, a menudo involucran la encía (Holmstrup et al., 2018). En el caso reportado las lesiones fueron de tipo erosivo en ambas mucosas yugales, paladar y encía.

El diagnóstico de LPO se basa en características clínicas e histopatológicas. Clínicamente el LPO se caracteriza por lesiones bilaterales, más o menos simétricas, presencia de una red en forma de cordón de líneas gris-blancas ligeramente elevadas (patrón reticular) (Alrashdan et al., 2016). Las dificultades comunes en el estudio del LPO están relacionadas con la superposición entre sus características con otras lesiones de las mucosas y la posible coexistencia de estados inflamatorios adicionales en los mismos pacientes (Kurago, 2016). Histológicamente el LPO se caracteriza por la presencia de una zona de infiltración celular bien definida en forma de banda que se limita a la parte superficial del tejido conectivo, que consiste en principalmente de linfocitos; signos de degeneración por licuefacción en la capa de células basales y ausencia de displasia epitelial (Alrashdan et al., 2016). El diagnóstico correcto, en este caso, se basó en un estudio cuidadoso de la historia de la paciente, el examen clínico y la biopsia.

Se ha propuesto para el tratamiento del LPO el uso de propionato de clobetasol al 0.025-0.05% de aplicación tópica como primera alternativa terapéutica; en segundo lugar, tacrolimus al 0,1% y pimecrolimus al 1% también están formulados para su régimen tópico; y finalmente, el uso de corticosteroides sistémicos y la aplicación de láseres de diodo (García-Pola, González-Álvarez, & Garcia-Martin, 2017). En relación a la terapia con láser de bajo nivel, la mayoría de los estudios han demostrado el efecto beneficioso para acelerar el proceso de curación y la reducción del dolor. Sin embargo, los resultados deben interpretarse con cautela debido a las limitaciones en el número de estudios disponibles y los parámetros de irradiación (Slebioda & Dorocka-Bobkowska, 2020).

Los factores que influyen en las preferencias por ciertos tratamientos incluye la edad, el sexo, las comorbilidades, la duración de la enfermedad y los tratamientos previos (Florek et al., 2018). En este caso además del LPO la paciente presentaba lesiones de psoriasis cutánea, por ello, se decide por una terapia combinada de corticosteroides sistémicos y la aplicación de láser terapia, obteniéndose en cuatro semanas resultados muy positivos y con mantenimiento a largo plazo. Así mismo, el acompañamiento de la paciente para que resolviera sus dudas favoreció el cumplimiento terapéutico y la adherencia al tratamiento.

La epidermis es la fuente natural de síntesis de vitamina D por la acción de la luz solar, ha sido informado, un papel de la vitamina D en la patogenia de diferentes enfermedades de la piel, incluida la psoriasis (Kovács, Wilkens, & Liesegang, 2015). Se ha observado asociación significativa entre bajo nivel sistémico de vitamina D y la psoriasis (Barrea et al., 2017), lo cual, difiere con este caso ya que los niveles de vitamina D fueron normales.

Además de los problemas cutáneos y en mucosa oral, tanto la psoriasis como el líquen plano (LP) se han asociado con un mayor riesgo cardiovascular (Arias-Santiago et al., 2011), incluyendo hipertensión, diabetes, obesidad, síndrome metabólico y dislipidemia (Ying et al.,

2020). En el caso reportado se observa esta relación, se cree que la inflamación crónica presente en ambas patologías sería la responsable de dicha asociación.

La ansiedad y la depresión son comunes en los pacientes con psoriasis y con LPO, afectando su calidad de vida (Martínez-Ortega et al., 2019; Radwan-Oczko et al., 2018), especialmente entre las mujeres y aquellas con lesiones genitales o articulares, se debe prestar especial atención para prevenir futuras psicopatologías (Martínez-Ortega et al., 2019). Aunque en el caso reportado la paciente manifestó ese temor de relacionarse por el aspecto de las lesiones en piel, eso no le ha impedido realizarse profesional y socialmente.

Existe la necesidad de controlar a los pacientes con LPO durante un período prolongado, ya que algunos casos pueden sufrir transformación maligna (Fang et al., 2009). Estudios sugieren que la forma erosiva, el género femenino y el sitio de la lengua deben considerarse factores de riesgo para la transformación del LPO (Giuliani et al., 2019). Este caso difiere en la localización, además, durante más de cinco años la paciente se ha mantenido estable.

Este reporte de caso resulta importante porque se diagnosticó y trató de forma oportuna el LPO en una paciente ya afectada por psoriasis cutánea. Además, es un claro ejemplo que el trabajo en equipo con otros especialistas del área de la salud es fundamental.

Conclusiones

Es de suma importancia que los profesionales del área de la salud y en especial los odontólogos se familiaricen con las características del LPO, ya que un buen conocimiento de la lesión implica un fácil reconocimiento clínico evitando un retraso en el diagnóstico y tratamiento.

El manejo correcto en nuestro caso permitió una pronta atención y recuperación, la terapia combinada de corticoesteroides sistémicos y láser terapia resultaron ser efectivos en LPO, mejorando sustancialmente la calidad de vida de la paciente con psoriasis cutánea. En definitiva, el tratamiento debe ser integral, incluir educación al paciente, identificar, prevenir y tratar los factores desencadenantes, un manejo multidisciplinario con dermatólogos, nutricionista y psicólogo resulta beneficioso.

Conflicto de intereses

Ninguno declarado.

Referencias

- Alrashdan, M. S., Cirillo, N., & McCullough, M. (2016). Oral lichen planus: a literature review and update. *Archives of Dermatological Research*, 308(8), 539–551. <https://doi.org/10.1007/s00403-016-1667-2>
- Arias-Santiago, S., Buenda-Eisman, A., Aneiros-Fernández, J., Girn-Prieto, M. S., Gutierrez-Salmern, M. T., Mellado, V. G., & Naranjo-Sintes, R. (2011). Cardiovascular risk factors in patients with lichen planus. *American Journal of Medicine*, 124(6), 543–548. <https://doi.org/10.1016/j.amjmed.2010.12.025>
- Barrea, L., Savanelli, M. C., Di Somma, C., Napolitano, M., Megna, M., Colao, A., & Savastano, S. (2017). Vitamin D and its role in psoriasis: An overview of the dermatologist and nutritionist. *Reviews in Endocrine and Metabolic Disorders*, 18(2), 195–205.

- <https://doi.org/10.1007/s11154-017-9411-6>
- Cheng, Y. S. L., Gould, A., Kurago, Z., Fantasia, J., & Muller, S. (2016). Diagnosis of oral lichen planus: a position paper of the American Academy of Oral and Maxillofacial Pathology. *Oral Surgery, Oral Medicine, Oral Pathology and Oral Radiology*, 122(3), 1–23. <https://doi.org/10.1016/j.oooo.2016.05.004>
- Daneshpazhooh, M., Moslehi, H., Akhyani, M., & Etesami, M. (2004). Tongue lesions in psoriasis: A controlled study. *BMC Dermatology*, 4, 17–20. <https://doi.org/10.1186/1471-5945-4-16>
- De Rossi, S. S., & Ciarrocca, K. (2014). Oral Lichen Planus and Lichenoid Mucositis. *Dental Clinics of North America*, 58(2), 299–313. <https://doi.org/10.1016/j.cden.2014.01.001>
- Do Canto, A. M., Müller, H., De Freitas, R. R., & Da Silva Santos, P. S. (2010). Oral lichen planus (OLP): Clinical and complementary diagnosis. *Anais Brasileiros de Dermatologia*, 85(5), 669–675. <https://doi.org/10.1590/s0365-05962010000500010>
- Farhi, D., & Dupin, N. (2010). Pathophysiology, etiologic factors, and clinical management of oral lichen planus, part I: facts and controversies. *Clinics in Dermatology*, 28(1), 100–108. <https://doi.org/10.1016/j.clindermatol.2009.03.004>
- Fatahzadeh, M. (2016). Manifestation of psoriasis in the oral cavity. *Quintessence International*, 47(3), 241–247. <https://doi.org/10.3290/j.qi.a35264>
- Ferris, W. J., Mikula, S., Brown, R., & Farquharson, A. (2019). Oral Psoriasis of the Tongue: A Case Report. *Cureus*, 11(12), 1–9. <https://doi.org/10.7759/cureus.6318>
- Florek, A. G., Wang, C. J., & Armstrong, A. W. (2018). Treatment preferences and treatment satisfaction among psoriasis patients: a systematic review. In *Archives of Dermatological Research* (Vol. 310). <https://doi.org/10.1007/s00403-018-1808-x>
- García-Pola, M. J., González-Álvarez, L., & Garcia-Martin, J. M. (2017). Tratamiento del liquen plano oral. Revisión sistemática y protocolo de actuación. *Medicina Clínica*, 149(8), 351–362. <https://doi.org/10.1016/j.medcli.2017.06.024>
- Giuliani, M., Troiano, G., Cordaro, M., Corsalini, M., Gioco, G., Lo Muzio, L., ... Lajolo, C. (2019). Rate of malignant transformation of oral lichen planus: A systematic review. *Oral Diseases*, 25(3), 693–709. <https://doi.org/10.1111/odi.12885>
- Gorouhi, F., Davari, P., & Fazel, N. (2014). Cutaneous and mucosal lichen planus: A comprehensive review of clinical subtypes, risk factors, diagnosis, and prognosis. *The Scientific World Journal*, 30, 1–23. <https://doi.org/10.1155/2014/742826>
- Gupta, S., & Jawanda, M. K. (2015). Oral lichen planus: An update on etiology, pathogenesis, clinical presentation, diagnosis and management. *Indian Journal of Dermatology*, 60(3), 222–229. <https://doi.org/10.4103/0019-5154.156315>
- Hasan, S., Ahmed, S., Kiran, R., Panigrahi, R., Thachil, J. M., & Saeed, S. (2019). Oral lichen planus and associated comorbidities: An approach to holistic health. *Journal of Family Medicine and Primary Care*, 8, 3504–3517. https://doi.org/10.4103/jfmpc.jfmpc_749_19
- Hietanen, J., Salo, O. P., Kanerva, L., & Juvakoski, T. (1984). Study of the oral mucosa in 200 consecutive patients with psoriasis. *European Journal of Oral Sciences*, 92(1), 50–54. <https://doi.org/10.1111/j.1600-0722.1984.tb00859.x>
- Holmstrup, P., Plemons, J., & Meyle, J. (2018). Non-plaque-induced gingival diseases. *Journal of Clinical Periodontology*, 45, S28–S43. <https://doi.org/10.1111/jcpe.12938>
- Kovács, S., Wilkens, M. R., & Liesegang, A. (2015). Influence of UVB exposure on the vitamin D status and calcium homeostasis of growing sheep and goats. *Journal of Animal Physiology and Animal Nutrition*, 99(S1), 1–12. <https://doi.org/10.1111/jpn.12311>
- Kurago, Z. B. (2016). Etiology and pathogenesis of oral lichen planus: An overview. *Oral Surgery, Oral Medicine, Oral Pathology and Oral Radiology*, 122(1), 72–80. <https://doi.org/10.1016/j.oooo.2016.03.011>
- Lukács, J., Schliemann, S., & Elsner, P. (2015). Lichen planus and lichenoid reactions as a systemic disease. *Clinics in Dermatology*, 33(5), 512–519. <https://doi.org/10.1016/j.clindermatol.2015.05.001>

- Martínez-Ortega, J. M., Nogueras, P., Muñoz-Negro, J. E., Gutiérrez-Rojas, L., González-Domenech, P., & Gurpegui, M. (2019). Quality of life, anxiety and depressive symptoms in patients with psoriasis: A case-control study. *Journal of Psychosomatic Research*, *124*, 109780. <https://doi.org/10.1016/j.jpsychores.2019.109780>
- Mehlis, S. L., & Gordon, K. B. (2003). The immunology of psoriasis and biologic immunotherapy. *Journal of the American Academy of Dermatology*, *49*(2 A), S44–S50. [https://doi.org/10.1016/s0190-9622\(03\)01134-4](https://doi.org/10.1016/s0190-9622(03)01134-4)
- Müller, S. (2011). Oral Manifestations of Dermatologic Disease: A Focus on Lichenoid Lesions. *Head and Neck Pathology*, *5*(1), 36–40. <https://doi.org/10.1007/s12105-010-0237-8>
- Mutafchieva, M. Z., Draganova-Filipova, M. N., Zagorchev, P. I., & Tomov, G. T. (2018). Oral Lichen Planus - Known and Unknown: a Review. *Folia Medica*, *60*(4), 528–535. <https://doi.org/10.2478/folmed-2018-0017>
- Nestle, F., Kaplan, D., & Barker, J. (2009). Psoriasis. *The New England Journal of Medicine Review*, *361*(5), 496–509. <https://doi.org/10.13173/jasiahist.48.2.0303>
- Ortega A, Restrepo, N. (2018). Características epidemiológicas, clínicas e histopatológicas de pacientes con psoriasis y factores asociados con las formas vulgar y pustulosa. *Dermatologia Revista Mexico*, *62*(3), 193–205. Retrieved from <https://www.medigraphic.com/pdfs/derrevmex/rmd-2018/rmd183b.pdf>
- Radwan-Oczko, M., Zwyrtek, E., Owczarek, J. E., & Szcześniak, D. (2018). Psychopathological profile and quality of life of patients with oral lichen planus. *Journal of Applied Oral Science*, *26*, 1–9. <https://doi.org/10.1590/1678-7757-2017-0146>
- Slebioda, Z., & Dorocka-Bobkowska, B. (2020). Low-level laser therapy in the treatment of recurrent aphthous stomatitis and oral lichen planus: A literature review. *Postepy Dermatologii i Alergologii*, *37*(4), 475–481. <https://doi.org/10.5114/ada.2020.98258>
- Talae, R., Hajheydari, Z., Moghaddam, A. Y., Moraveji, S. A., & Ravandi, B. F. (2017). Prevalence of oral mucosal lesions and their association with severity of psoriasis among psoriatic patients referred to dermatology clinic: A cross-sectional study in Kashan/Iran. *Open Access Macedonian Journal of Medical Sciences*, *5*(7), 978–982. <https://doi.org/10.3889/oamjms.2017.189>
- Tomb, R., Hajj, H., & Nehme, E. (2010). Manifestations buccales du psoriasis. *Annales de Dermatologie et de Venereologie*, *137*, 695–702. <https://doi.org/10.1016/j.annder.2010.08.006>
- Ventura-León, A. (2019). Histopatología de la psoriasis. *Dermatopatología Perú*, *29*(3), 190–191.
- Ying, J., Xiang, W., Qiu, Y., & Zeng, X. (2020). Risk of metabolic syndrome in patients with lichen planus: A systematic review and meta-analysis. *PLoS ONE*, *15*(8), 1–13. <https://doi.org/10.1371/journal.pone.0238005>
- Younai, F. S., & Phelan, J. A. (1997). Oral mucositis with features of psoriasis: Report of a case and review of the literature. *Oral Surgery, Oral Medicine, Oral Pathology, Oral Radiology, and Endodontics*, *84*(1), 61–67. [https://doi.org/10.1016/S1079-2104\(97\)90297-3](https://doi.org/10.1016/S1079-2104(97)90297-3)