

# Carcinoma oral de células escamosas: Reporte de caso y revisión de literatura

## Oral Squamous Cell Carcinoma: A Case Report and Review of Literature

Yadira V. Boza Oreamuno DDS, MSc<sup>1</sup>

1. Máster en Patología y Medicina Oral. Profesora adjunta de la Facultad de Odontología, Universidad de Costa Rica, Costa Rica.

Autor para correspondencia: Dra. Yadira V. Boza Oreamuno - yadira.boza@ucr.ac.cr

Recibido: 30-VIII-2016

Aceptado: 16-IX-2016

Publicado Online First: 19-IX-2016

DOI:

RESUMEN

El carcinoma oral de células escamosas (COCE) es la neoplasia maligna más común en la cavidad bucal. Su etiología es multifactorial, siendo los factores de riesgo más importantes el consumo de tabaco y alcohol. Afecta predominantemente a personas mayores, en su gran mayoría del sexo masculino, a partir de los 40 años con un pico máximo a la edad de los 60 años. Las localizaciones más habituales son la lengua y el piso de la boca. La presentación clínica es variable, destaca tipo ulcerativo, como leucoplasia, eritroplasia o la combinación de ambas. Con frecuencia su comportamiento es agresivo y el diagnóstico suele realizarse de forma tardía, con lesiones de considerable tamaño e invasivas en profundidad. El objetivo de este trabajo es presentar un caso de COCE en estadio avanzado, localizado en la mucosa yugal izquierda y evidenciar la importancia de un diagnóstico precoz.

PALABRAS CLAVE

Cáncer oral; Carcinoma de células escamosas; Cáncer de cabeza y cuello.

ABSTRACT

Oral squamous cell carcinoma (OSCC) is the most common malignancy in the oral cavity. Its etiology is multifactorial, being the most important risk factors tobacco smoking and alcohol consumption. Predominantly affects older people, mostly male, from 40 years with a peak at the age of 60 years. The most common locations are the tongue and floor of the mouth. The clinical presentation is variable, highlights ulcerating type, such as leukoplakia, erythroplasia or a combination of both. Often their behavior is aggressive and the diagnosis is often made at a late stage, with lesions of considerable size and invasive in depth. The aim of this paper is to present a case of OSCC in advanced stage, located in the left buccal mucosa and demonstrate the importance of early diagnosis.

KEYWORDS

Oral cancer; Squamous cell carcinoma; Head and neck cancer.

## INTRODUCCIÓN

El carcinoma oral de células escamosas (COCE) es el tumor maligno de origen epitelial más frecuente en la cavidad oral y supone del 2 al 3% de todas las neoplasias y más del 90% de los cánceres orales (1).

Se ha reportado que en el 95% de los casos se presenta en personas mayores de 40 años y alcanza sus mayores índices en el grupo de 60 y más años (2). En Costa Rica, la mayor tasa de incidencia de cáncer bucal se presenta en el grupo etario de 70 años y más, con 45 casos por cada 10.000 habitantes (3).

La etiología del cáncer oral es multifactorial, siendo los factores de riesgo más importantes el consumo de tabaco y de alcohol (4), los cuales sinérgicamente aumentan el riesgo hasta en un 50% (5).

En Costa Rica predomina en los varones en una proporción de 2:1 con respecto a las mujeres (3). Sin embargo, a nivel mundial existen informes de una leve disminución de la tasa de cáncer oral en el hombre y aumento en las mujeres (6), esto relacionado a un incremento en el consumo de tabaco y alcohol por parte del sexo femenino (7).

El COCE puede aparecer en cualquier parte de la cavidad oral, siendo más frecuente en la lengua, principalmente en los bordes laterales y superficie ventral (8), seguido del piso de la boca y menos frecuente en mucosa yugal, encía y paladar duro (9).

La presentación clínica es variable, en un inicio asintomática y precedida por cambios de color en la mucosa, siendo la eritroplasia, leucoplasia o la combinación de ambas las lesiones más importantes (10,11) también se puede presentar como una erosión, una úlcera pequeña o una masa exófica de textura granular o verrugosa (12).

En estadios avanzados puede presentarse como un tumor grande con o sin ulceraciones, úlcera profunda con una superficie vegetante irregular, bordes elevados y un infiltrado duro de los tejidos bucales; propenso a la rápida diseminación hacia los ganglios linfáticos y a la metástasis (12,13).

Un diagnóstico precoz es de suma importancia, ya que los estadios iniciales del cáncer bucal permiten un tratamiento menos agresivo y, por lo tanto, disminuye la morbilidad (14). Debido a la detección tardía, el 25 % de los casos de cáncer de boca son mortales (15). En nuestro país la tasa de mortalidad se incrementa con la edad en ambos sexos, especialmente a partir de los 50 años (3).

El objetivo de este trabajo es presentar un caso de COCE en estadio avanzado, localizado en la mucosa yugal izquierda y evidenciar la importancia de un diagnóstico precoz.

## REPORTE DE CASO

Mujer de 56 de años, costarricense, soltera, APP: reemplazo de válvula mitral (17-3-2014), ACV (19-3-14) con parálisis del lado derecho del cuerpo y nutrición enteral con Gastrostomía endoscópica percutánea (PEG), hasta hace una semana que inició alimentación por vía oral. HTA, fibromialgia, estenosis hepática, trastorno mixto: depresivo-ansioso. Medicación atenolol 25 mg/día, famotidina 40 mg/día, clexane 40 mg cada 12 horas. No toma bebidas alcohólicas ni fuma en este momento pero fue fumadora de un paquete de cigarrillos durante 30 años, lo dejó hace un año cuando tuvo el reemplazo de la válvula mitral.

Al realizar el examen clínico se observa en mucosa yugal izquierda lesión ulcerada, irregular, con induración, de al menos 6 x 4 cm, extendiéndose hasta la comisura, superficie irregular, con áreas de leucoplasia y eritroplasia, dolorosa al comer y hablar (Figura 1). A nivel

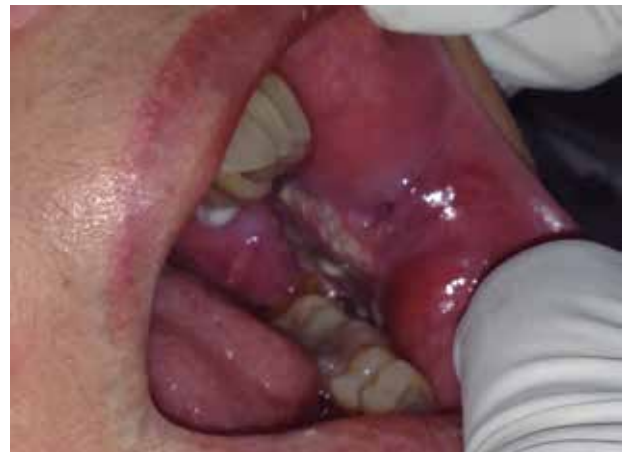de cuello presentaba adenopatía en el nivel I izquierdo de unos 2 cm, tipo ovoide y dolorosa a la palpación, no sabe tiempo de evolución. No se observaron alteraciones de contorno facial ni en piel (Figura 2). Paciente refiere que hace más de un año en consulta odontológica le indicaron que tenía en la mejilla una “manchita blanca” pequeña, se la describieron como tipo “callo” por mordisquearse, le desgastaron un poco las molares, luego le colocaron un plano de mordida, le enviaron unos geles que no recuerda que contenían, en fin realizó todo lo que le dijeron, pero nunca desapareció se hizo un poco más grande pero siempre blanca y como no le dolía le restaron importancia, además que coincidió con la cirugía de emergencia por la válvula mitral y todas las complicaciones médicas posteriores.

Bajo el diagnóstico clínico de COCE y tomando en cuenta el estado general de la paciente y su tratamiento anticoagulante fue remitida de inmediato al Hospital México con su médico de cabecera, allí le realizaron la biopsia incisional con anestesia local, esto a los 5 días de la referencia.

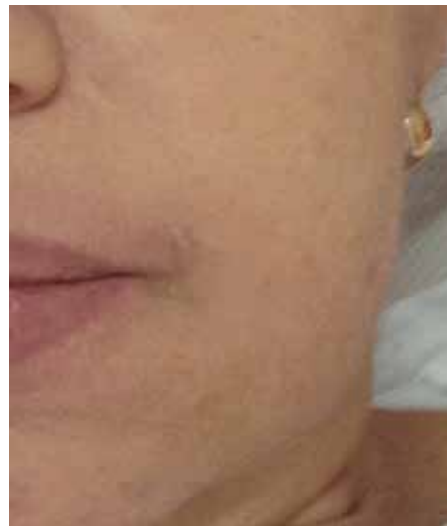El análisis histopatológico reveló una lesión epitelial con erosiones y focos de inflamación aguda, se aprecia zona central caracterizada por pleomorfismo nuclear y celular, proyección e invasión del tejido conjuntivo en forma de islas, distinguiendo perlas de queratina compatibles con COCE bien diferenciado, el tejido conjuntivo subyacente presentó infiltrado inflamatorio severo de tipo linfocitario y presencia de eosinófilos (Figuras 3 y 4).

A los 10 días de realizada la biopsia, la paciente presentó extraoralmente una fístula en la mejilla (Figura 5), que evolucionó rápidamente abierta a piel, evidenciando ulceración y necrosis (Figura 6).

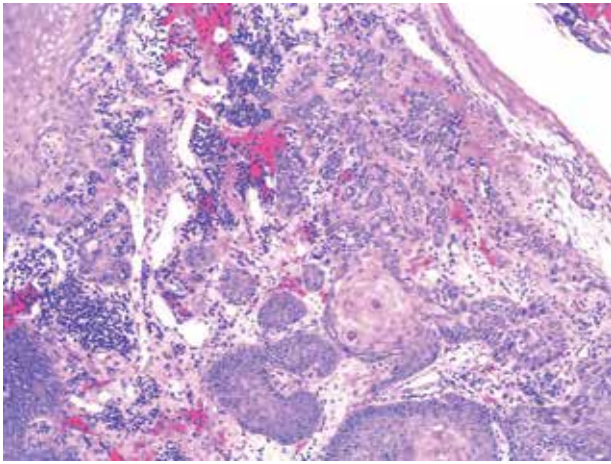
Realizados los estudios pertinentes se confirma el diagnóstico COCE en Etapa IV, fue un proceso desgastante y angustiante tanto para la paciente como para la familia. Le dieron 10 sesiones de radioterapia durante diez días continuos, la paciente fue asistida por un equipo multidisciplinario por un período de 5 meses, sin embargo, el proceso patológico estaba muy avanzado y sumado al compromiso sistémico lamentablemente la paciente falleció.



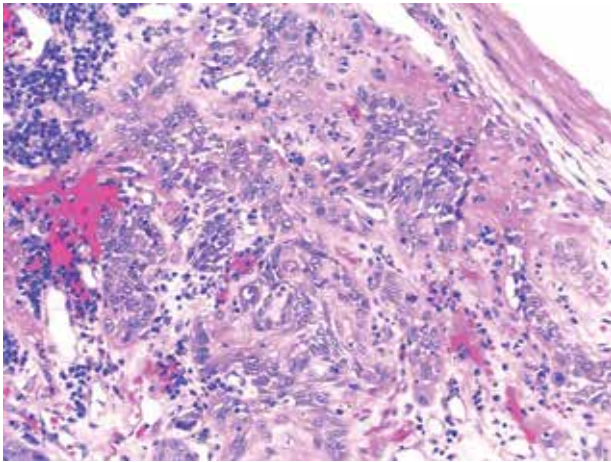
**Figura 1.** Inicial intraoral, mucosa yugal izquierda, lesión ulcerada, irregular, con induración, extendiéndose hasta la comisura, con áreas de leucoplasia y eritroplasia.



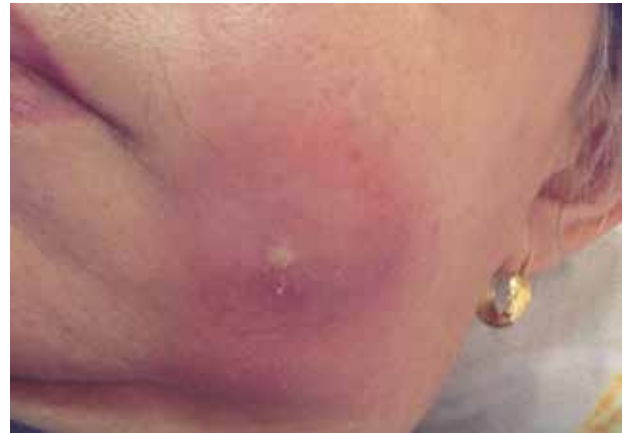**Figura 2.** Inicial extraoral, no se observaron alteraciones de contorno facial o en piel.



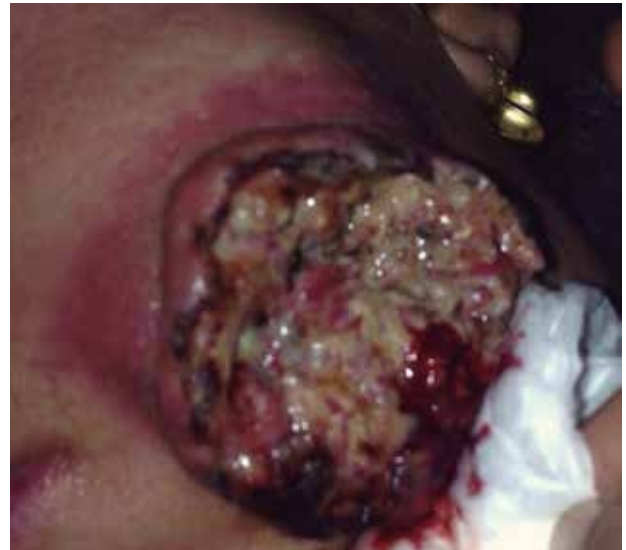**Figura 3.** Se aprecian islotes epiteliales con material eosinofílico, correspondiente a perlas de queratina, con evidentes células atípicas en su periferia.



**Figura 4.** En el mayor aumento, se puede distinguir mitosis atípicas, pleomorfismo e hiper cromatismo, infiltrado inflamatorio severo de tipo linfocitario y presencia de eosinófilos.



**Figura 5.** Fístula en mejilla a los quince días del hallazgo clínico.



**Figura 6.** Lesión exofítica, ulceraciones, nódulos superficiales y desiguales con la presencia de necrosis.



## DISCUSIÓN

El carcinoma de células escamosas de cabeza y cuello es el sexto cáncer más común en todo el mundo, con 600.000 nuevos casos reportados anualmente (16), más de 120.000 muertes se pueden atribuir a COCE por año (17).

La tasa más alta de progresión a cáncer se observa en las lesiones tipo eritroplasia o eritroleucoplasia, irregulares y con textura granular o verrugosa (11). El caso presentado inició con una lesión blanca, asintomática y persistente en mucosa yugal luego de eliminar posibles factores irritantes, por lo que se podría decir que se trató de una leucoplasia. Aunque no todas las leucoplasias progresan a cáncer, el potencial de transformación maligna es bien conocido, estudios más recientes sugieren una tasa de transformación maligna del 8% al 18 % (18). En varios artículos reportan el borde lateral de la lengua y piso de boca como las zonas de alto riesgo de desarrollar cáncer (19-23) y la mucosa yugal como de baja localización (8,23-24), sin embargo, esto no puede ser un limitante para sospechar de malignidad en esa zona.

El COCE predomina en adultos de 50-60 años, fumadores y consumidores de alcohol (4). Ha sido considerado un cáncer más ligado a los varones. Sin embargo, el incremento en el hábito tabáquico de la mujer ha hecho que las cifras sean similares en ambos sexos (7,20). Se ha reportado que más del 90% de los pacientes con cáncer bucal han sido fumadores (25). Lo anterior concuerda con el caso en estudio, mujer de 56 años y fumadora por más de treinta años, además se debe tomar en cuenta, que en el último año estuvo con nutrición enteral con PEG. Los fumadores duplican su riesgo de padecer cáncer si tienen un consumo bajo de frutas y vegetales (26).

La mayoría de los casos de COCE están precedidos por lesiones clínicas asintomáticas, siendo las lesiones más avanzadas las que más

sintomatología presentan (27). En otros estudios se ha encontrado la ulceración o la tumoración como la forma más frecuente de presentación (12,28). En el caso presentado la paciente consultó por una lesión tumoral, dolorosa, indurada, de varios centímetros de diámetro con ulceración central; que clínicamente hacía sospechar de un COCE, confirmándose por medio de una biopsia dicho diagnóstico, pero lamentablemente en una etapa avanzada. Por supuesto, no se puede dejar de tomar en cuenta que en el último año la condición sistémica de la paciente estuvo muy comprometida, lo cual, pudo favorecer el avance del cáncer hasta con fístula orocutánea.

En definitiva el diagnóstico precoz del COCE es la clave, en el caso presentado le podría haber significado una detección temprana de la lesión y así evitado el deterioro en la calidad de vida de la paciente y su familia, y más aún el fallecimiento.

Se debe extender la capacitación para que los odontólogos realicen como parte de su práctica rutinaria un tamizaje de cáncer oral (29). El tamizaje periódico de la cavidad oral, puede reducir en 32% la mortalidad por cáncer oral (30). Este tamizaje consiste en inspeccionar y palpar de manera secuencial todos los tejidos blandos de la cavidad oral y ganglios de cabeza y cuello, poniendo atención especial en las lesiones eritematosas o blancas, ulceraciones y/o lesiones induradas, manteniendo presente que, la biopsia de tejido sospechoso es el estándar de oro para el diagnóstico de lesiones potencialmente malignas (29).

## CONCLUSIONES

Es de suma importancia que los profesionales del área de la salud y en especial los odontólogos generales se familiaricen con el diagnóstico precoz del COCE y todas aquellas lesiones potencialmente malignas. Es fundamental realizar un correcto tamizaje para cáncer oral y frente a sospecha de patologías neoplásicas saber que una

biopsia es necesaria y que sólo así se podrá dar un tratamiento precoz, ya que este depende en definitiva del primer profesional que ve la lesión.

## BIBLIOGRAFÍA

1. Bagan J., Sarrion G., Jimenez Y. Oral cancer: Clinical features. *Oral Oncol.* 2010; 46 (6): 414-417.
2. Sawyer D. R., Wood N. K. Oral cancer. Etiology, recognition, and management. 1992. *Dent Clin North Am.* 1992; 36 (4): 919-944.
3. Barboza I., Camacho A., Gutiérrez G., Tacsan L. Epidemiología del cáncer bucal en Costa Rica en el periodo de 1981-1994. Seminario de graduación. Costa Rica: Facultad de Odontología, Universidad de Costa Rica, 1997.
4. Hashibe M., Brennan P., Chuang S. C., Boccia S., Castellsague X., Chen C., Curado M. P., Dal Maso L., Daudt A. W., Fabianova E., Fernandez L., Wünsch-Filho V., Franceschi S., Hayes R. B., Herrero R., Kelsey K., Koifman S., La Vecchia C., Lazarus P., Levi F., Lence J. J., Mates D., Matos E., Menezes A., McClean M. D., Muscat J., Eluf-Neto J., Olshan A. F., Purdue M., Rudnai P., Schwartz S. M., Smith E., Sturgis E. M., Szeszenia-Dabrowska N., Talamini R., Wei Q., Winn D. M., Shangina O., Pilarska A., Zhang Z. F., Ferro G., Berthiller J., Boffetta P. Interaction between tobacco and alcohol use and the risk of head and neck cancer: pooled analysis in the International Head and Neck Cancer Epidemiology Consortium. *Cancer Epidemiol Biomarkers Prev.* 2009; 18: 541-550.
5. Anantharaman D., Marron M., Lagiou P., Samoli E., Ahrens W., Pohlmann H., Slamova A., Schejbalova M., Merletti F., Richiardi L., Kjaerheim K., Castellsague X., Agudo A., Talamini R., Barzan L., Macfarlane T. V., Tickle M., Simonato L., Canova C., Conway D. I., McKinney P. A., Thomson P., Znaor A., Healy C. M., McCartan B. E., Hashibe M., Brennan P., Macfarlane G. J. Population attributable risk of tobacco and alcohol for upper aerodigestive tract cancer. *Oral Oncol.* 2011; 47:725-731.
6. Jemal A., Thomas A., Murray T. et al. Cancer Statistics 2002. *C. A. Cancer J. Clin* 2002; 52: 6-7.
7. Gaitán Cepeda L. A., Peniche Becerra A. G., Quezada Rivera D. Trends in frequency and prevalence of oral cancer and oral squamous cell carcinoma in Mexicans. A 20 years retrospective study. *Med Oral Patol Oral Cir Bucal.* 2011; 16 (1):1-5.
8. Brandizzi D., Gandolfo M., Velazco M. L., Cabrini R. L., Lanfranchi H. E. Clinical features and evolution of oral cancer: A study of 274 cases in Buenos Aires, Argentina. *Med Oral Patol Oral Cir Bucal.* 2008; 13:544-548.
9. Favia G., Maiorano E., Capodiferro S., Pilolli G. P., Lacaita M. G., Lajolo C., et al. Oral squamous cell carcinoma: a mono-institutional epidemiological study on 462 cases highlighting differences among young and adult patients. *Minerva Stomatol.* 2008; 57: 413-421.
10. Warnakulasuriya S., Johnson N. W., van der Waal I. Nomenclature and classification of potentially malignant disorders of the oral mucosa. *J. Oral Pathol Med.* 2007; 36:575-580.
11. Epstein Joel B., Gorsky Meir, Cabay Robert J., Day Terry and Gonsalves Wanda. Screening for and diagnosis of oral premalignant lesions and oropharyngeal squamous cell carcinoma. Role of primary care physicians. *Can Fam Physician* 2008; 54: 870-875.
12. Jankittivong A., Swasdison S., Thangpitsityotin M., Langlais R. P. Oral squamous cell carcinoma: a clinicopathological study of 342 Thai cases. *J. Contemp Dent Pract.* 2009; 10 (5): 33-40.
13. Alsharif M. J., Jiang W. A., He S., Zhao Y., Shan Z., Chen X. Gingival squamous cell carcinoma in young patients: report of a case and review of the literature. *Oral Surg Oral*

- Med Oral Pathol Oral Radiol Endod. 2009; 107 (5): 696-700.
14. Epstein J. B., Scully C. Assessing the patient at risk for oral squamous cell carcinoma. *Spec Care Dent*, 1997, 17:120-128.
  15. Lydiatt D. Cancer of the oral cavity and medical malpractice. *Laryngoscope*. 2002; 112 (5): 816-819.
  16. Ferlay J., Shin H. R., Bray F., Forman D., Mathers C., Parkin D. M. Estimates of worldwide burden of cancer in 2008: GLOBOCAN 2008. *Int. J. Cancer* 2010; 127: 2893–917.
  17. Das B. R., Nagpal J. K. Understanding the biology of oral cancer. *Med Sci Monit* 2002; 8:258–267.
  18. Brouns E., Baart J., Karagozoglu K., Aartman I., Bloemena E., van der Waal I. Malignant transformation of oral leukoplakia in a well-defined cohort of 144 patients. *Oral Dis*. 2014; 20:19-24.
  19. Hirata R. M., Jaques D. A., Chambers R. G., Tuttle J. R., Mahoney W. D. Carcinoma of the oral cavity. An analysis of 478 cases. *Ann Surg*. 1975; 182: 98-103.
  20. Oliver A. J., Helfrick J. F., Gard D. Primary oral squamous cell carcinoma: a review of 92 cases. *J. Oral Maxillofac Surg*. 1996; 54:949-954.
  21. Jovanovic A., Schulten E. A., Kostense P. J., Snow G. B., van der Waal I. Tobacco and alcohol related to the anatomical site of oral squamous cell carcinoma. *J. Oral Pathol Med*. 1993; 22: 459-462.
  22. Neville B. W., Day T. A. Oral cancer and precancerous lesions. *CA Cancer J. Clin*. 2002; 52:195-215.
  23. Dahlstrom K. R., Little J. A., Zafereo M. E., Lung M., Wei Q., Sturgis E. M. Squamous cell carcinoma of the head and neck in never smoker-never drinkers: a descriptive epidemiologic study. *Head Neck*. 2008; 30: 75-84.
  24. Ariyoshi Y., Shimahara M., Omura K., Yamamoto E., Mizuki H., Chiba H., et al; Japanese Society of Oral and Maxillofacial Surgeons, 2002. Epidemiological study of malignant tumors in the oral and maxillofacial region: survey of member institutions of the Japanese Society of Oral and Maxillofacial Surgeons, 2002. *Int J Clin Oncol*. 2008; 13: 220-228.
  25. Jee S. H., Samet J. M., Ohrr H., Kim J. H., Kim I. S. Smoking and cancer risk in Korean men and women. *Cancer Causes Control* 2004; 15 (4): 341-348.
  26. Sturgis E. M., Wei Q., Spitz M. Descriptive epidemiology and risk factors for head and neck cancer. *Semin Oncol* 2004; 31: 726-729.
  27. Cuffari L., Tesseroli de Siqueira J. T., Nemr K., Rapaport A. Pain complaint as the first symptom of oral cancer: a descriptive study. *Oral Surg Oral Med Oral Pathol Oral Radiol Endod*. 2006; 102:56-61.
  28. Al-Rawi N. H., Talabani N. G. Squamous cell carcinoma of the oral cavity: a case series analysis of clinical presentation and histological grading of 1,425 cases from Iraq. *Clin Oral Investig*. 2008; 12:15-8.
  29. British Columbia Oral Cancer Prevention Program, BC Cancer Agency; College of Dental Surgeons of British Columbia. Guideline for the early detection of oral cancer in British Columbia 2008. *J. Can Dent Assoc*. 2008; 74 (3): 245-253.
  30. Sankaranarayanan R., Ramadas K., Thomas G., Muwonge R., Thara S., Mathew B. and others. Effect of screening on oral cancer mortality in Kerala, India: a cluster-randomised controlled trial. *The Lancet* 2005; 365 (9475): 1927-1933.



Attribution (BY-NC) - (BY) You must give appropriate credit, provide a link to the license, and indicate if changes were made. You may do so in any reasonable manner, but not in any way that suggest the licensor endorses you or your use. (NC) You may not use the material for commercial purposes.