



CASO 7-2014: Pentastomiasis de lengua en paciente con Cáncer de Pulmón.



Hospital San Juan de Dios, San José, Costa Rica. Fundado en 1845

ISSN
2215-2741

Reporte de Caso

Recibido: 12/04/2014
Aceptado: 24/04/2014

Wagner Ramírez Quesada¹
Maritza Valdés Gutiérrez²
Josías Juantá Castro³
Manuel Antonio Villalobos Zúñiga⁴

¹Médico General. Universidad de Costa Rica.

²Médico Especialista en Anatomía Patológica. Servicio de Patología. HSJD.

³Médico Especialista en Medicina Interna e Infectología. Jefe del Servicio de Infectología. HSJD. Profesor de la Cátedra de Medicina Interna UCR. Correo electrónico: manuel701@gmail.com

⁴Médico Cirujano Oncólogo. Especialista en Cabeza y Cuello y Microcirugía. Sección de Oncología. HSJD.

RESUMEN

Paciente masculino de 78 años de edad, con antecedente de tabaquismo 20 paquetes/año, historia de disnea de 1 año de evolución y lesión exofítica de lengua de 3 meses de evolución. En oncología del HSJD se le indicó tomografía de cuello y tórax, que demostró engrosamiento de la base de la lengua, adenopatías cervicales y masa pulmonar apical derecha. Se obtuvo muestras histológicas de ambas lesiones, mostrando en la lesión de la lengua una formación parasitaria con necrosis, compatible con Pentastomiasis (sin datos de neoplasia) y en la lesión pulmonar un cáncer de pulmón tipo adenocarcinoma. El paciente inició manejo oncológico de su neoplasia y la parasitosis de la lengua sólo se manejó con resección local completa.

PALABRAS CLAVE

Pentastomiasis. Cáncer de pulmón. Tumor lingual.

ABSTRACT

78 years old male patient with personal history of heavy smoking (20 packs/year), who referred chronic shortness of breath for a year and an exophytic lesion on his tongue which appeared approximately 3 months ago. The Medical Oncology Department from HSJD ordered a CT-Scan that showed thickening of the base of the tongue, cervical lymphadenopathies and a mass on the apex of the right lung. Both lesions were biopsied and the histology of the tongue showed a parasitic lesion surrounded by necrosis that is compatible with pentastomiasis (with no signs of malignancy); and the pulmonary lesion corresponded to a lung adenocarcinoma. The patient began his oncologic treatment for accordingly and the lung parasitosis was managed with complete local resection

KEY WORDS

Pentastomiasis. Lung Cancer. Tongue tumor.



CASO CLÍNICO

Paciente masculino de 78 años de edad, soltero, tabaquista inactivo de 20 paquetes/año, hipertenso y portador de hiperplasia nodular prostática, con historia de un año de evolución de disnea, quien agregó una lesión ulcerativa en lengua, de 3 meses de evolución (Figura 1) sin otros hallazgos al examen físico, por lo que fue estudiado por el Servicio de Oncología del Hospital San Juan De Dios (HSJD). Se realizó biopsia de la lesión lingual que evidenció la presencia de una formación parasitaria, por lo que se remitió a Infectología, para valoración de caso. Según las características morfológicas se propuso como diagnóstico una pentastomiasis de lengua o nasofaríngea.

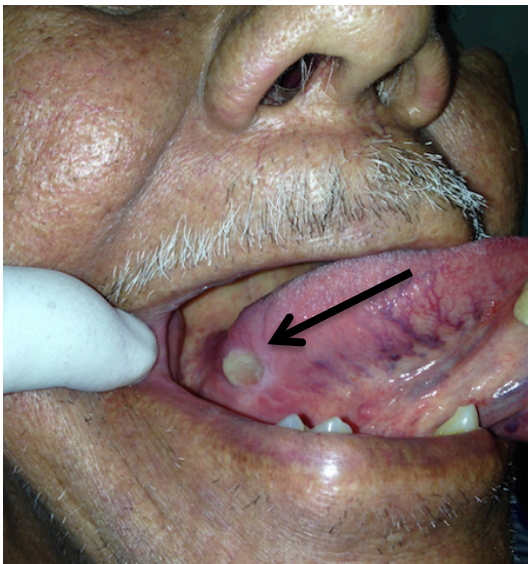

Figura 1. Lesión exofítica en el borde de la lengua, correspondiente con parasitosis tipo pentastomiasis (flecha negra.)

Entre los estudios solicitados, se realizó tomografía computarizada (TC) de cuello, tórax y abdomen que mostró: engrosamiento de la base de la lengua de 16x35 mm, de contorno mal definido, con adenopatías cervicales a niveles II, III y IV, una masa pulmonar espiculada hacia el ápice izquierdo de 24x19x50 mm con base pleural dirigida hacia el hilio pulmonar, engrosamiento subpleural izquierdo de 15x28 mm que continúa caudalmente.

Debido a los estudios pulmonares se realizó una broncoscopia con biopsia transbronquial, que mostró parénquima pulmonar infiltrado por una neoplasia, caracterizada por núcleos pleomórficos de cromatina densa y citoplasma eosinofílico escaso que forman sábanas sin lúmenes. Con tinciones de inmunohistoquímica las células neoplásicas fueron positivas para CK7 y negativas para TTF-1, LCA y células basales. Por lo tanto, se diagnosticó cáncer de pulmón tipo adenocarcinoma e inició su tratamiento oncológico respectivo. En cuanto a su probable pentastomiasis de lengua el único tratamiento ofrecido fue la resección quirúrgica y no se contraindicó la quimioterapia en ningún momento.

DISCUSIÓN

La pentastomiasis es una zoonosis infrecuente para el ser humano^(1,2) producto de la infección por pentastomas, es decir estadios larvales (ninfas) de los gusanos de la lengua, que están relacionados filogenéticamente con los artrópodos y los anélidos⁽³⁾ (aunque también se postula su cercanía con los crustáceos⁽⁴⁾). Las especies más frecuentes son *Linguatulidae*, *Armilliferidae* y *Porocephalidae*⁽³⁾ y más del 90 % de los casos se deben a *L. serrata* y *A. armillatus*.

Existe una distribución geográfica de las especies, siendo en general una entidad más frecuente en Malasia, China y algunos países africanos; aunque también se ha descrito en América Latina y en inmigrantes en Estados Unidos y Europa. Se les llama pentastomas ya que tienen una boca con 4 ganchos, misma que lo hace lucir como un organismo de 5 bocas o “pentastoma”.

El ciclo de vida del parásito explica las presentaciones clínicas de la patología; el pentastoma adulto habita en los pulmones del huésped definitivo (serpientes y perros⁽⁵⁾), ocurre fertilización dentro del mismo y se producen huevecillos que son expulsados vía nasal⁽¹⁾. El ser humano se convierte en huésped intermediario cuando ingiere estos huevecillos a través de agua o alimentos contaminados^(1,2). Cuando eclosiona el huevecillo, el embrión viable surge dentro del tracto digestivo del huésped intermediario; penetra la pared intestinal desde donde migra hacia pleura y peritoneo; luego de un par de días éste se enquis-



ta en otros órganos como el hígado, bazo, mesenterio o en la misma pleura^(1,2).

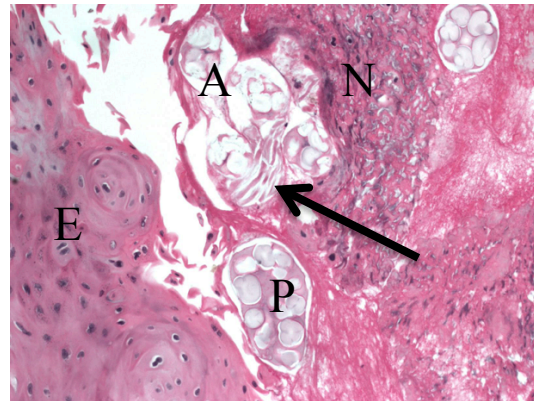
Al igual que en otras parasitosis, si el huésped intermediario es consumido por una serpiente, otro reptil e incluso un ser humano, la larva enquistada entra al tracto digestivo del mismo y se desarrolla hasta un adulto⁽¹⁾. También se ha descrito como una zoonosis asociada a los peces, pero esto es muy raro⁽⁶⁾.

Según se desprende de lo descrito, los factores de riesgo de esta parasitosis incluyen contacto cercano con perros o serpientes, a saber: veterinarios, personal de zoológicos, dueños de mascotas y quienes se alimentan de carne de perro o serpiente (esto explica en parte su alta incidencia en Asia); sin embargo, de los tres casos que se conocen, descritos en Costa Rica, dos de ellos presentaban inmunocompromiso, uno con Lupus Eritematoso Sistémico^(7,8) y el que nos ocupa con cáncer de pulmón, asociación no descrita explícitamente en la literatura hasta el momento, aunque en Nigeria hasta el 33% de las autopsias en pacientes que murieron por malignidad, tenían además una pentastomiasis subclínica⁽⁹⁾. También hay reportes de casos en pacientes que con VIH¹⁰.

Tomando en cuenta las características del ciclo vital del parásito, existen 2 tipos de pentastomiasis humana: la visceral y la nasofaríngea⁽¹⁾. La primera presentación ocurre por la ingestión de huevecillos, por tanto el ser humano actúa como huésped intermediario; el órgano más afectado es el hígado seguido del pulmón y la pleura^(1,2) y en ambos casos la lesión se confunde con neoplasias. La pentastomiasis nasofaríngea ocurre al ingerirse una ninfa; en este caso el hombre es el huésped definitivo para el parásito. Comúnmente la infección pasa desapercibida pues el ser humano es tolerante a la infección de los pentastomas^(1,2). Dentro de los reportes de casos se ha descrito pacientes con manifestaciones tales como fiebre, dolor abdominal, diarrea, distensión abdominal, tos, dolor torácico, hepatoesplenomegalia y anemia⁽¹⁾ y algunos casos de sepsis severa y muerte, sobretodo por *Armillifer spp.*

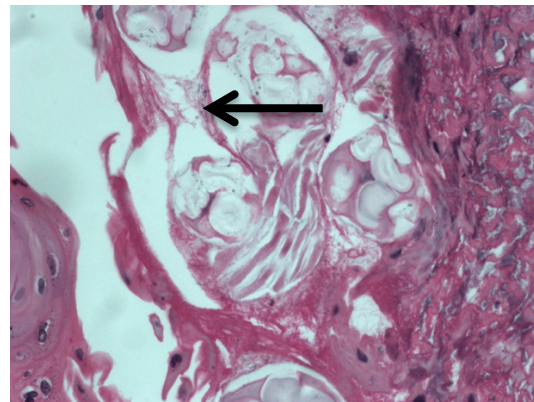
El diagnóstico de esta entidad es casi siempre histopatológico, aunque en algunos casos de la presentación visceral, las imágenes pueden mostrar las ninfas si están calcificadas en forma de

herradura. Puede haber leve eosinofilia. No existen pruebas serológicas disponibles o PCR. Las imágenes pueden mostrar la boca anterior del parásito y sus glándulas, el sistema digestivo, un primordio de órgano genital, la cutícula y músculo estriado⁽⁵⁾.



Flecha: Músculo dentro del parásito **A:** Tejido eosinofílico de probable cutícula. **E:** Epitelio escamoso de la lengua. **N:** Fondo necrótico de la úlcera. **P:** Restos parasitarios.

Figura 2. Biopsia de lesión de lengua que muestra restos parasitarios.



Flecha: probable cutícula rodeando al parásito
Figura 3. Fragmentos de tejido lingual con hallazgos sugestivos de parasitosis por pentastoma.

No existe un tratamiento antiparasitario eficaz. Si el paciente está asintomático se observa, ya que los parásitos se degeneran aproximadamente en 2 años. Si el paciente tiene síntomas, el único tratamiento disponible es la cirugía escisional de la lesión.

En el presente caso, al momento de la valoración histopatológica se recibieron biopsias fragmen-



tadas, provenientes de sala de operaciones, lo cual no permitió una visualización completa del parásito y todas sus estructuras, lo que hubiese permitido una mejor identificación de la especie.

En las láminas adjuntas se logra observar fragmentos del parásito que contiene fibras muscula-

res, rodeadas por material eosinofílico sugestivo de ser la cutícula, incluidos dentro de la lengua debajo del epitelio escamoso. Cabe recalcar que se observa gran necrosis rodeando la muestra, ya que las biopsias son tomadas de una úlcera en la lengua (Figura 1 y 2).

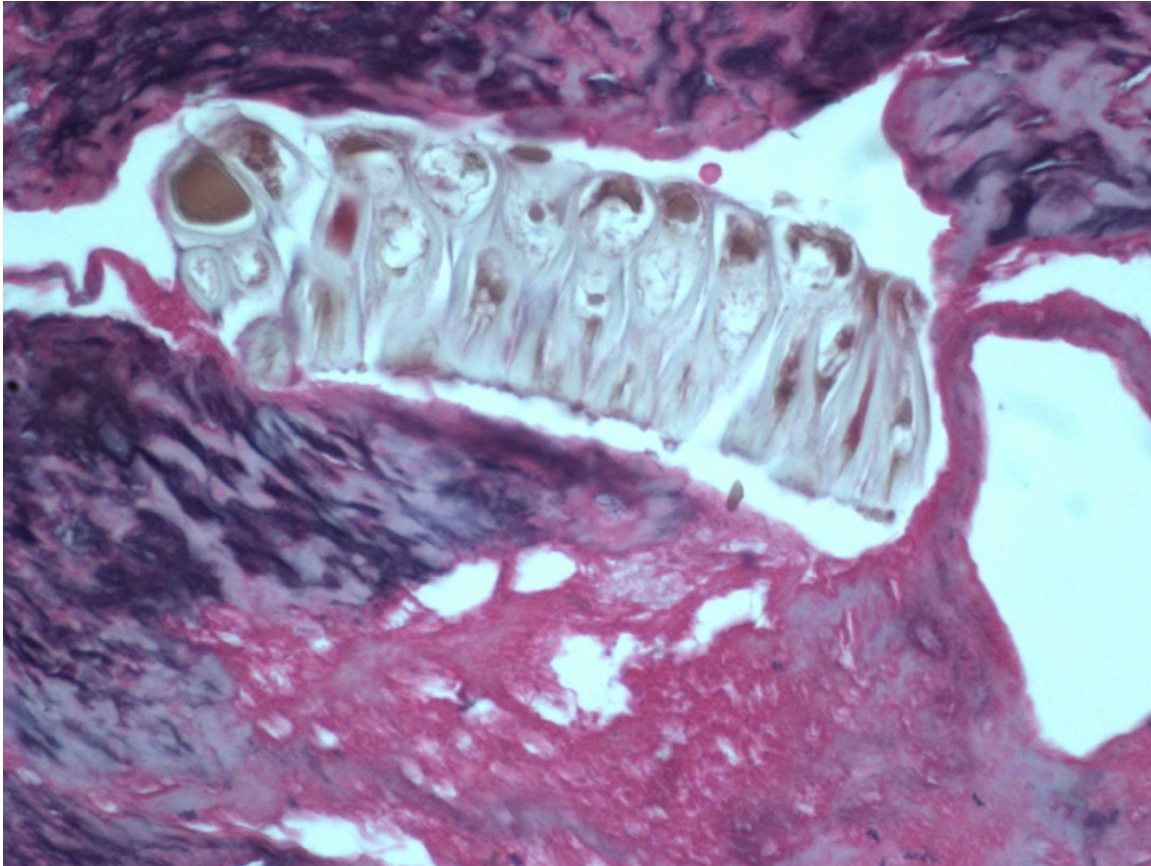


Figura 4. Corte transversal del parásito tipo pentastoma en lengua

En los reportes de casos de esta parasitosis en otros cuadros clínicos, se observan reacciones inflamatorias más severas, con presencia de granulomas, células gigantes por cuerpo extraño y eosinófilos, calcificación e infiltrados linfocíticos⁽²⁾, no obstante, en el presente caso debido al origen de la pieza, con antecedente de necrosis marcada y múltiples fragmentaciones de la biopsia, es difícil establecer con certeza un diagnóstico definitivo, pero con las características morfológicas descritas de las inclusiones musculares rodeadas, de la probable cutícula que penetran el tejido de la lengua, la biopsia es altamente suges-

tiva de que se trate de una pentastomiasis de lengua o nasofaríngea.

El principal diagnóstico diferencial en este caso es el cáncer de lengua, sobre todo con el antecedente de tabaquismo. Esta entidad es la más frecuente dentro de los cánceres de la cavidad oral. Al igual que el resto de los tumores de cabeza y cuello, tiene los siguientes factores de riesgo: tabaquismo, alcohol, virus de papiloma humano, sepsis oral y las piezas dentales en mal estado. Esta neoplasia se presenta como una úlcera irregular, de bordes elevados, dolorosa con sangrado fácil y el 80% se localizan en el



borde lateral de la lengua; lo que subraya el parecido con la lesión del caso actual, de naturaleza parasitaria y no neoplásica.

El tratamiento del cáncer es quirúrgico con terapias adyuvantes alternativas como quimio o radioterapia, según lo amerite el caso. El tratamiento de la pentastomiasis es sólo quirúrgico, ya que no existe ningún fármaco antiparasitario eficaz disponible

CONCLUSIONES

Se ha presentado el caso de un paciente con adenocarcinoma de pulmón, quien presentó una parasitosis de la lengua, clínicamente confundida en un inicio con neoplasia, que se trata probablemente de una pentastomiasis de la lengua según sus características histopatológicas.

En Costa Rica sólo hay dos reportes previos de esta rara entidad, la cual es más frecuente en Asia y África. De esta manera se da a conocer un caso excepcional en nuestro medio, además del hecho de agregar a la palestra un nuevo diagnóstico diferencial a las lesiones de cavidad oral.

BIBLIOGRAFÍA

1. Yao MH Wu F Tang LF. *Human Pentastomiasis in China: Case Report and Literature Report*. J. Parasitology. 2008;94(6):1295-1298.
2. Wang H Zhu G Luo Jian K. *Childhood pentastomiasis: A report of three cases with following up data*. Parasitology International. 2013;62:289-292.
3. Latif B Omar E Heo CC Othman N Tappe D. *Case Report: Human Pentastomiasis Caused by Armillifer moniliformis in Malaysian Borneo*. American Journal of Tropical Medicine and Hygiene. 2011;85(5):878-881.
4. Lavrov D Brown W Boore JL. *Phylogenetic position of the Pentastomida and (pan)crustacean relationships*. Proc R Soc Lond B. 2004;271:537-544.
5. Tappe D Büttner DW. *Diagnosis of human visceral pentastomiasis*. PLoS Negl Trop Dis. 2009;3(2):e320.

6. Boylan S. *Zoonoses associated with fish*. Vet Clin Exot Anim. 2011;14:427-438.
7. Arroyo R Vargas M Santamaría S. *Pentastomiasis in Costa Rica caused by *Linguatula serrata* and its differential diagnosis from *L. recurvata**. Rev Latinoam Microbiol. 1986;28(2): 157-166.
8. Villalobos ZM. *Enfermedades infecciosas en pacientes con Lupus Eritematoso Sistémico en el Hospital Calderón Guardia: Caracterización, incidencia, profilaxis y factores asociados*. Rev CI EMed UCR 2012;2(4):21-33.
9. Smith JA Oladiran B Lagundoye SB. *Pentastomiasis and malignancy*. Ann Trop Med Parasitol. 1975;69:503-512.
10. Pampiglione S Gentile A Maggy P Scattone A Sollitto F. *A nodular pulmonary lesion due to *Linguatula serrata* in HIV-positive man*. Parassitologia. 2001;43:105-110.

CONFLICTO DE INTERÉS

Los autores declaran que no existe ningún conflicto de interés en el presente reporte.